第207回 近 畿 外 科 学 会
プ ロ グ ラ ム ・ 抄 録

会　期：令和６年２月３日（土）

会　場：枚方市総合文化芸術センター

〒573-1191　大阪府枚方市新町２丁目１－６０
Tel：072-845-4910

会　長：関　本　貢　嗣
（関西医科大学　外科学講座）

第 208 回　近畿外科学会ご案内

第 208 回近畿外科学会を下記の通り開催しますので、多数ご参加くださいますようご案内申し上げます。

記

1. **開催日**：令和 7 年 3 月 1 日（土）
2. **会　場**：大阪国際交流センター
   〒 543-0001 大阪府大阪市天王寺区上本町 8 丁目 2 － 6
   TEL：06-6772-6729
3. **演題登録募集期間**：2024 年 9 月中旬～ 11 月下旬（予定）
4. **演題登録**
   近畿外科学会のホームページ（https://plaza.umin.ac.jp/ kinkigek/）から「演題募集」をクリックしていただき、登録画面の案内に従って登録して下さい。
5. **お問合せ・その他**
   ※オンライン登録に関するお問合せは、近畿外科学会事務局
   （e-mail:　kinkigeka@ac-square.co.jp）へお願い致します。

以上

第 208 回近畿外科学会　会長
西村　好晴
和歌山県立医科大学外科学第一講座
〒 641-8509　和歌山市紀三井寺 811 － 1
TEL：073-447-2300

第207回　近畿外科学会
プ　ロ　グ　ラ　ム

会　長

関西医科大学外科学講座

関本　貢嗣

会長挨拶

第207回近畿外科学会を担当させて頂きます関西医科大学外科学講座の関本貢嗣です。どうぞよろしくお願いいたします。

近畿外科学会は、1915年（大正4年）に京都帝国大学医学部教授伊藤隼三先生のご提案で、近畿外科集談会として発足しました。日本外科学会の応募演題が増えるにつれ不採択が増えたことから、多くの外科医に発表の場を提供したいとの発意だった様です。地方会は当時まだ少なかったために、中四国や中部からも演題が集まり、近畿外でも開催されました。創設時より、外科医の交流の場として、そして若い外科医の学術活動への登竜門として運営されてきました。会の発展に伴い1931年の第31回から近畿外科学会と名称が改められ、今日に至ります。

そういった伝統ある近畿外科学会を担当させて頂けるのは関西医科大学外科学講座としてたいへん光栄なことと感じています。是非多くの先生方にご参加いただき、活発な討論をお願いしたいと思います。

2024年2月3日

第207回　会長

関西医科大学外科学講座

関本　貢嗣

参考資料

1. 外科29巻5号、505 − 514，1966
2. 京都大学学術情報リポジトリ　ngh003001_290.pdf（kyoto-u.ac.jp）

会場案内図

枚方市総合文化芸術センター

本館　〒573-1191　大阪府枚方市新町 2-1-60

TEL : 072-845-4910

京阪電車「枚方市」駅から徒歩約5分

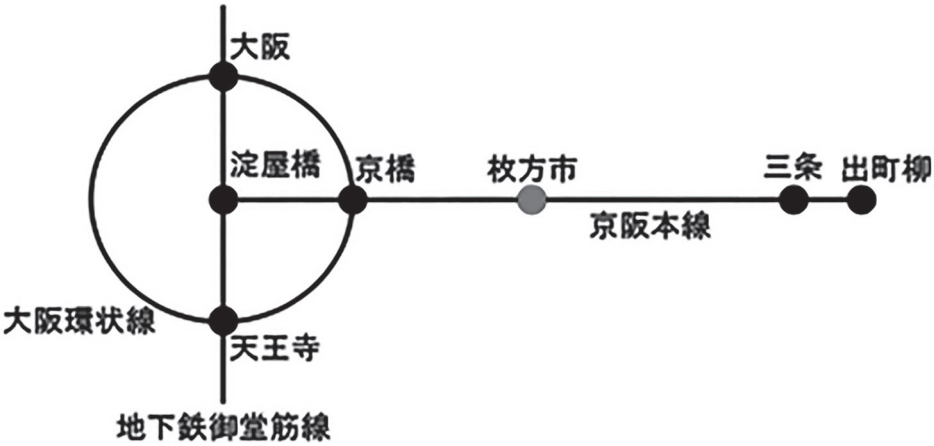

＜電車＞

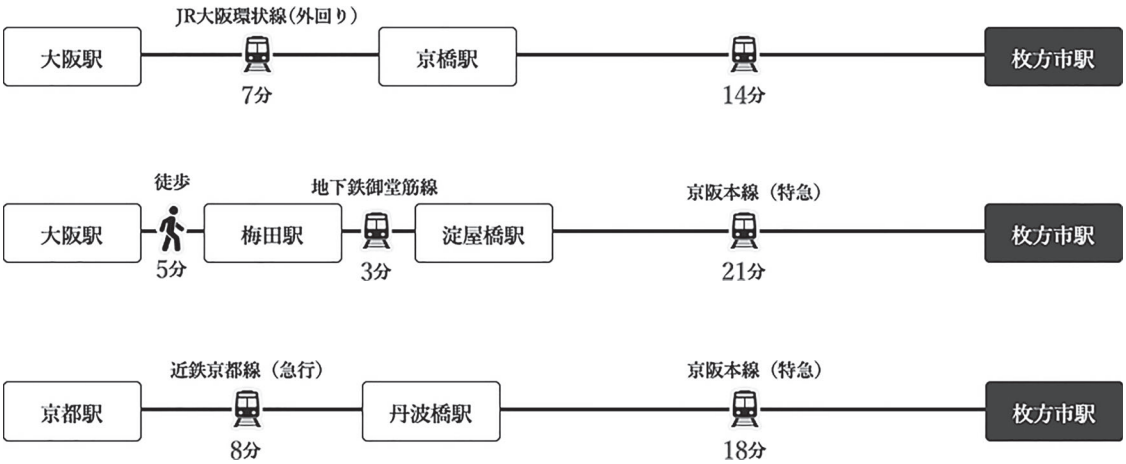

京阪枚方市駅・中央口（北口側）を出て駅前の道をまっすぐ進みます。
（徒歩２分）

会場配置図

2階

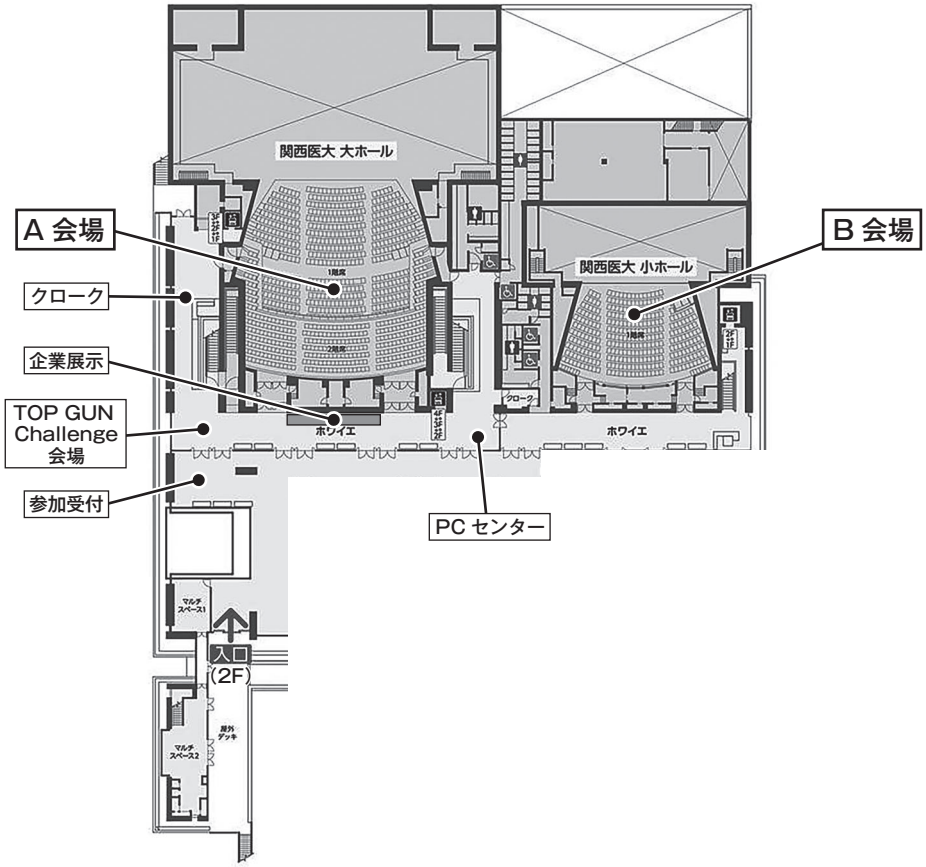
関西医大 大ホール
関西医大 小ホール
A 会場
B 会場
クローク
企業展示
TOP GUN
Challenge
会場
参加受付
PC センター
ホワイエ
ホワイエ
入口
(2F)

1階

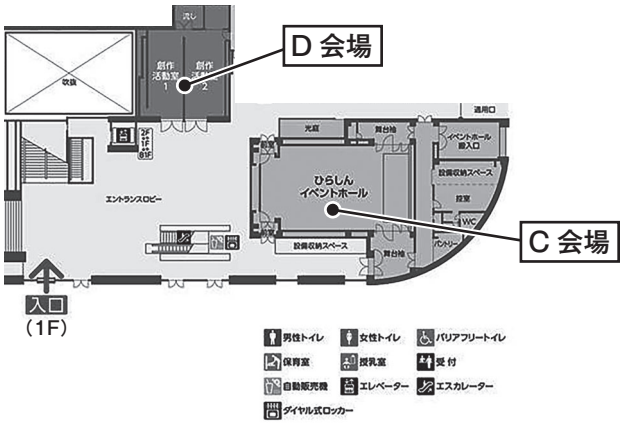
D 会場
C 会場
ひらしん
イベントホール
エントランスロピー
入口
(1F)
男性トイレ
女性トイレ
バリアフリートイレ
保育室
授乳室
受付
自動販売機
エレベーター
エスカレーター
ダイヤル式ロッカー

演者、参加者へのお願い

1. **参加受付開始**：受付開始時間は 9 時 00 分から行います。
会場へは 8 時 50 分からご入館して頂けます。
2. **口演時間**：一般演題…発表 5 分、討論 2 分。
3. **発表形式**：
①ご発表形式は、PC プレゼンテーションのみとなります。また使用するアプリケーションは Power Point のみとさせて頂きます。
②Power Point（Windows）で作成したデータをノート PC 又は USB メモリー（Windows 形式のみ可、Macintosh は不可）にてご持参下さい。
③PC 発表可能な OS システムは、Windows PowerPoint 2003 以降です。尚、主催者側で用意するパソコンは、Windows のみで Macintosh は用意しませんので Macintosh でご発表の場合はご自身のパソコンをご用意下さい。
4. **参加費**：
①評議員、一般参加の先生方は参加費 3,000 円をお支払いの上、参加証をお受け取り下さい。
②初期臨床研修医は参加費 1,000 円です。参加予定の初期臨床研修医の方は、学会ホームページ（http://plaza.umin.ac.jp/kinkigek/）の「学会情報」から初期臨床研修医証明書（PDF ファイル）をダウンロードし、必要事項をご記入の上、学会当日に総合受付へご提出下さい。
③コメデイカル、学生は参加費無料です。身分証明書、在学証明書、学生証等を学会当日に総合受付でご提示下さい。
※証明書がない場合は通常の参加費となりますので、初期臨床研修医・コメデイカル・学生の方は必ずご持参いただきますようお願い致します。
④抄録集は、1 冊 1,000 円で当日販売致しますが、部数に限りがございます。抄録集は必ずご持参下さい。
5. **ランチョンセミナー**：12 時 20 分より開催いたします。一般参加の先生方、評議員の先生方ともご参加下さい。尚、整理券の配布はございません。お弁当の数に限りがあり、先着順とさせて頂きます。ご了承のほど、何卒よろしくお願い申し上げます。
6. **評議員会**：13時30分より枚方市総合文化芸術センター2階大ホールにて行います。なお、評議員会では昼食をご用意しませんのでランチョンセミナーをご利用下さい。

優秀演題賞のご案内

各セッションにおいて最も優秀な発表をされた演者の先生に、優秀演題賞を贈呈いたします。選定は各セッションでの抄録・発表内容等を考慮し、各セッションの司会に決めていただきます。受賞者には、後日賞状と副賞をお渡しいたします。

PC 発表と受付に関するお願い

1. PC 受付は 9 時 00 分より開始いたします。発表セッション開始時間の 30 分前までに、必ずお済ませ下さい。USB メモリーでお持込いただいた発表データは PC 受付から各会場に送信します。
2. 発表データのファイル名は「(演題番号)(氏名)(会場)」として下さい。
3. 混雑緩和のため PC 受付での発表データの加筆修正は、くれぐれもご遠慮下さい。
4. ①USB メモリーでのお持ち込みの場合は、Windows のフォーマットのみに限定し、Macintosh のフォーマットには対応しかね ますのでご注意下さい。

   ※尚、文字化けを防ぐため下記フォントに限定します。

   日本語…MS ゴシック、MS P ゴシック、MS 明朝、MS P 明朝

   英語…Century、Century Gothic

   ②動画データを使用の場合、あるいは Macintosh での発表しかできない 場合はご自身のノ ート PC のご持参をお勧めします。ただし会場でご用意する PC ケーブル・コネクターの形状 は D-SUBmini 15pin もしくは HDMI ケーブルとなりますので、この形状に合った PC をご用意いただくか、もしくはこの形状に変換するコネクターを持参下さい。

   ③プレゼンテーションに他のデータ(静止画・動画・グラフ等)をリンクさせている場合、必ず元のデータも保存していただき、事前の動作確認をお願い致します。

   ※USB メモリーをお持ちの場合は、作成されましたパソコン以外でのチェックを事前に必ず行っていただきますようお願い致します。
5. ご不明な点は近畿外科学会事務局迄、事前にお問い合わせ下さい。

   (TEL : 075-468-8772, E-mail : kinkigeka@ac-square.co.jp)

	A 会場 大ホール	B 会場 小ホール
8：00		
9：00	開会の辞　9：20 1．大腸（専攻医）　6 演題　9：30－10：12 司会：有田　智洋 福岡　達成	2．膵臓　8 演題　9：30－10：26 司会：森村　　怜 穴澤　貴行
10：00	特別講演 1（共催:インテュイティブサージカル合同会社）　10：18－11：08 司会：掛地　吉弘	3．胆道　8 演題　10：30－11：26 司会：野田　剛広 大平　　豪
11：00	特別講演 2（共催:コヴィディエンジャパン株式会社）　11：16－12：06 司会：黒川　幸典	4．食道　5 演題　11：30－12：05 司会：杉村啓二郎 山下公太郎
12：00		
13：00	評議員会　13：30－14：10	11．大腸（ロボット・IT）　7 演題 13：30－14：19 司会：松田　　宙 別府　直仁
14：00	特別企画　渡部陽一さん講演会 「命を大切に　可能性を信じて」 14：40－16：10 司会：関本　貢嗣	
15：00		
16：00	閉会の辞　16：10	
17：00		

	C 会場 イベントホール	D 会場 創作活動室	世話人会 マルチスペース 1
8：00			
9：00	5. 肝臓　8 演題　9：30－10：26 司会：松島　英之 森　治樹	8. 十二指腸・小腸　8 演題 9：30－10：26 司会：高橋　佑典 松田　恭典	
10：00	6. 胸部・血管　6 演題 10：30－11：12 司会：小林　壽範 坂下　英樹	9. 小腸・ヘルニア　6 演題 10：30－11：12 司会：三谷　泰之 向出　裕美	
11：00	7. 大腸（研修医）7 演題 11：16－12：05 司会：三城　弥範 岩佐　陽介	10. 大腸　7 演題　11：16－12：05 司会：濱元　宏喜 大嶋　野歩	
12：00	ランチョンセミナー 1（共催：ジョンソン・エンド・ジョンソン株式会社） 12：20－13：10 司会：大森　健	ランチョンセミナー 2（共催：日本イーライリリー株式会社） 12：20－13：10 司会：柴田　伸弘	世話人会 12：20－13：00
13：00	12. 胃　7 演題　13：30－14：19 司会：小菅　敏幸 今井　義朗	13. 十二指腸・小腸　7 演題 13：30－14：19 司会：裏川　直樹 谷　総一郎	
14：00			
15：00			
16：00			
17：00			

A　会　場（2F 大ホール）

午　前　の　部（9：30 ～ 10：12）

開会の辞　　**会長　関本　貢嗣**

大腸（専攻医）（9：30 ～ 10：12）　　**司会　有田　智洋**
（京都府立医科大学消化器外科）
福岡　達成
（大阪公立大学大学院外科学講座）

A01　ストマ脱に対する Transversus Abdominis Plane Block を使った腸管腹壁固定術
神戸市立医療センター西市民病院　外科　　高　島　　堯

A02　慢性続発性大腸偽性腸閉塞に対して腹腔鏡補助下結腸全摘術が有効であった１例
市立池田病院　消化器外科　　西　原　弘　将

A03　慢性特発性大腸偽性閉塞症の経過中に発症した , 絞扼性小腸閉塞に対して結腸亜全摘と小腸部分切除を行った１例
滋賀県立総合病院　　参　島　祐　介

A04　ユニバーサルスクリーニングからリンチ症候群の確定診断に至った異時性多重癌の１例
大阪急性期・総合医療センター　消化器外科　　河　邊　祐　輔

A05　（取り下げ）

A06　腹腔鏡下右半結腸切除時に上腸間膜動脈の破格を認めた大腸癌の一例
大阪市立総合医療センター　消化器外科　　金　城　あやか

特別講演 1（10：18 ～ 11：08）

ロボット手術の次世代への継承～教育体制とテクノロジーの活用～

司会：神戸大学大学院医学研究科外科学講座食道医長外科学分野　　掛　地　吉　弘

講演 1：市立東大阪医療センター　消化器外科　部長　　中　田　　健

講演 2：大阪急性期・総合医療センター　消化器外科　副部長　　賀　川　義　規

共催：インテュイティブサージカル合同会社

特別講演２（11：16 ～ 12：06）

これからの外科医を目指すうえで必要なこと

司会：大阪大学大学院医学系研究科 外科学講座 消化器外科学 准教授　黒　川　幸　典

講演１：ベルランド病院 外科 副部長　庾　賢

講演２：京都大学医学部附属病院 消化管外科 助教　錦　織　達　人

共催：コヴィディエンジャパン株式会社

特別企画（14：40 ～ 16：10）

司会：関西医科大学 外科学講座　関　本　貢　嗣

「命を大切に　可能性を信じて」

演者：戦場カメラマン／ジャーナリスト　渡　部　陽　一

B 会 場（2F 小ホール）

午 前 の 部（9：30 ～ 12：05）

膵臓（9：30 ～ 10：26）

司会　森村　　怜
（京都府立医科大学消化器外科）

穴澤　貴行
（京都大学医学部附属病院肝胆膵・移植外科）

B01　膵尾部癌、転移性肝腫瘍に対し集学的治療後に Conversion Surgery を施行した 1 例
和歌山県立医科大学　第二外科　　西　岡　秀　悟

B02　右肝動脈分岐異常を伴った膵腺房細胞癌に対して根治切除を行った 1 例
明和病院　外科　　生　田　理　紗

B03　FOLFIRINOX 療法が奏効し根治切除を施行し得た原発性肺癌と膵腺扁平上皮癌の重複癌の一例
大阪医療センター　職員研修部　　佐　藤　直　也

B04　膵転移を来した肺大細胞神経内分泌癌の 1 例
石切生喜病院　外科　　森　田　塁一郎

B05　腎細胞癌術後 23 年を経て膵転移をきたした一例
済生会中和病院　外科　　鳥　　裕　文

B06　膵原発 Hepatoid adenocarcinoma の 1 例
関西医科大学　外科　　宮　崎　秀　高

B07　自然消退した門脈瘤の一例
大阪医科薬科大学　一般・消化器小児外科　　佐　田　昭　匡

B08　主膵管断裂を伴う外傷性膵損傷に対して保存的加療で改善した症例
兵庫県立尼崎総合医療センター　外科・消化器外科　　戸　田　秀一朗

胆道（10：30 ～ 11：26）　**司会　野田　剛広**

（大阪大学大学院医学研究科消化器外科学）

大平　　豪

（大阪公立大学医学部附属病院肝胆膵外科学）

B09　急性胆嚢炎の腹腔鏡下手術困難例における回避手術の有用性についての比較検討

市立大津市民病院　一般・乳腺・消化器外科　　澤　村　栄　鳳

B10　胆嚢十二指腸瘻に伴う胆石イレウスに対して小腸部分切除術を施行した１例

市立池田病院　外科　　和　田　隆太郎

B11　胆嚢 Winslow 孔ヘルニアの１例

日本赤十字社大津赤十字病院　外科　　北　川　嘉　朗

B12　胆嚢原発濾胞性リンパ腫の１切除例

大阪赤十字病院　消化器外科　　樺　井　良太朗

B13　胆管空腸側々吻合術（内瘻術）後 50 年を経過して発生した遠位胆管癌の一切除例

和歌山医大　第二外科　　天　野　晟　人

B14　神経内分泌腫瘍成分が肝転移再発を来した胆嚢癌切除症例の一例

京都大学　肝胆膵・移植外科　　池　尻　達　紀

B15　粘液閉塞による胆管拡張を契機に発見された ICPN の１例

守口敬仁会病院　　平　山　慎　吾

B16　The patient underwent conversion surgery for initially unresectable gall bladder cancer

関西医科大学　外科学講座　　ライ　トゥン

食道（11：30 ～ 12：05）　**司会　杉村啓二郎**

（関西ろうさい病院上部消化器外科）

山下公太郎

（大阪大学大学院医学研究科消化器外科学）

B17　食道巨大平滑筋腫に対して胸腔鏡下腫瘍核出術を施行した１例

兵庫医科大学病院　上部消化管外科　　藤　田　祥　子

B18　多発肝転移を有する食道胃接合部未分化癌に対しコンバージョン手術を施行した１例

和歌山県立医科大学　第２外科　　林　　大　貴

B19　食道癌術後に心タンポナーデをきたした２例

大阪大学　消化器外科　　水　野　真　夏

B20　左横隔膜脚と infracardiac bursa を意識した食道裂孔ヘルニア修復術

神戸赤十字病院　外科　　久保田　哲　史

B21　リンパ節郭清個数からみる MIE における上縦隔リンパ節郭清の重要性

神戸大学　食道胃腸外科　　小寺澤　康　文

午　後　の　部（13：30 ～ 14：19）

大腸（ロボット・IT）（13：30 ～ 14：19）

司会　松田　　宙
（大阪警察病院消化器外科）

別府　直仁
（兵庫医科大学下部消化管外科）

B22　AI を用いたストーマ皮膚障害予測についての検討
大阪大学　消化器外科　　林　　理　絵

B23　電子カルテ記事を用いた大腸癌データベースの構築
大阪急性期・総合医療センター　消化器外科　　井　上　　彬

B24　Pagetoid spread を伴う直腸肛門管癌に対してロボット支援下直腸切断・広範会陰切除を施行した一例
大阪警察病院　消化器外科　　石　井　佳　惠

B25　直腸静脈瘤を伴う直腸癌に対しロボット支援腹腔鏡下に根治切除した一例
独立行政法人　国立病院機構　大阪医療センター　外科　　木　場　瑞　貴

B26　消化器外科レジデントがロボット手術を執刀する“レジロボ”
大阪急性期　総合医療センター　消化器外科　　進　藤　実　希

B27　ロボット大腸手術 1 日縦 2 件の工夫と成績
大阪急性期・総合医療センター　　西　沢　佑次郎

B28　レジデントに対するロボット支援大腸手術の導入
大阪急性期・総合医療センター　消化器外科　　賀　川　義　規

C　会　場（1F イベントホール）

午　前　の　部（9：30 ～ 12：05）

肝臓（9：30 ～ 10：26）

司会　松島　英之
（関西医科大学外科学講座）

森　　治樹
（滋賀医科大学腫瘍センター）

C01　右胃大網動脈を用いた冠動脈バイパス術後に判明した肝細胞癌に対して肝右葉切除術を施行した１例
大阪医科薬科大学病院　一般・消化器外科　　南　　裕　樹

C02　術前レンバチニブ＋シスプラチン肝動注療法により安全に肝切除を施行し得た１症例
和歌山県立医科大学　外科学第２講座　　有　本　光之介

C03　中間型肝癌（intermediate cell carcinoma）に対して拡大肝左葉切除術を施行した１例
大阪大学病院　消化器外科　　島　岡　高　宏

C04　反応性リンパ節腫脹の経過観察中に肝細胞癌が疑われた胚中心進展性異形成症の一例
堺市立総合医療センター　外科　　仲　野　佐方里

C05　直腸がん術後の転移性肝がんに対して開腹肝 S4g 部分切除を施行した１例
八尾徳洲会総合病院　　明　渡　菜　緒

C06　化学療法に伴う薬剤性障害を制御し conversion surgery を施行し得た大腸癌肝転移の一例
京都大学　肝胆膵移植外科　　橋　根　利　花

C07　比較的短期間で形態変化をきたした体質性黄疸を有する胆管内乳頭状腫瘍の一例
大和高田市立病院　外科　　原　　知　里

C08　肝類上皮血管内皮腫に対する生体肝移植の治療経験
京都大学医学部附属病院　肝胆膵・移植外科　　近　森　健太郎

胸部・血管（10：30 ～ 11：12）　**司会　小林　壽範**

（関西医科大学外科学講座）

坂下　英樹

（大阪府済生会泉尾病院）

C09　光線過敏症治療中に乳房の皮膚炎で発症し術後皮膚症状が改善した乳癌の１例

宍粟総合病院　藤　本　真　由

C10　乳癌に対する放射線治療後に胸壁に発症した放射線誘発肉腫の１例

大阪医科薬科大学　胸部外科　森　田　琢　郎

C11　結腸穿孔による左気胸をきたした外傷性横隔膜ヘルニアの１例

八尾徳洲会総合病院　西　村　淳　史

C12　前立腺癌孤立性肺転移の１切除例

関西医科大学附属病院　呼吸器外科　丸　夏　未

C13　右総頸動脈閉塞を合併したＡ型解離における術前評価にCT-perfusionが有用であった一例

和歌山県立医科大学　第一外科　出　口　雄　也

C14　人工血管感染による吻合部仮性瘤の十二指腸穿孔に対して緊急EVARと大網充填を施行した１例

大阪医科薬科大学　医学部　外科学講座　胸部外科学教室　浅　田　佑　樹

大腸（研修医）（11：16 ～ 12：05）　**司会　三城　弥範**

（関西医科大学外科学講座）

岩佐　陽介

（奈良県立医科大学消化器・総合外科）

C15　術後17年目に骨盤内再発に対し腹腔鏡下ハルトマン手術を施行した直腸癌の一例

社会医療法人若草第一病院　外科　尾　崎　文　哉

C16　腹腔鏡による魚骨除去と抗菌薬投与のみで治癒した魚骨による結腸穿孔の１例

公立宍粟総合病院　外科　藤　村　健　一

C17　絞扼性イレウスにより緊急手術を施行した妊婦の一例

市立奈良病院　外科　渡　邉　康　平

C18　Pembrolizumabが奏功し根治切除し得たMSI-H傍大動脈リンパ節転移陽性Ｓ状結腸癌の一例

兵庫医科大学　下部消化管外科　吉　野　力　丸

C19　臍転移（Sister Mary Joseph's nodule）で発見された横行結腸癌の１例

育和会記念病院　研修医　　高　島　智　貴

C20　Covering ileostomy 閉鎖術後の憩室穿孔に対して内視鏡的クリップ術にて治癒した１例

近畿大学外科　　永　山　孝　郁

C21　腹腔鏡下に切除し得た後腹膜神経節細胞腫の一例

大阪警察病院　消化器外科　　石　見　優　佳

ランチョンセミナー１（12：20 ～ 13：10）

新時代来る！胃癌手術の未来と展望

司会：大阪国際がんセンター　消化器外科 主任部長・胃外科長　　大　森　　健

講演１：大阪医科薬科大学　一般・消化器外科 助教　　田　中　　亮

胃癌手術における Fusion surgery ―ロボットを柔軟に使いこなす―

講演２：日本赤十字社 大阪赤十字病院　消化器外科 副部長　　八　木　大　介

サーキュラー再建の新時代

共催：ジョンソン・エンド・ジョンソン株式会社

午　後　の　部（13：30 ～ 14：19）

胃（13：30 ～ 14：19）

司会　小菅　敏幸
（済生会滋賀県病院外科）

今井　義朗
（大阪医科薬科大学 一般・消化器外科）

C22　Nivolumab が奏効し pCR が得られた根治切除不能進行胃癌の１例
奈良県総合医療センター　消化器外科　　小　倉　　黎

C23　高齢の胃癌患者に対する術前化学療法の安全性についての検討
神戸大学大学院医学研究科　食道胃腸外科学分野　　向　山　知　佑

C24　胃癌周術期に血球貪食症候群を呈した１例
関西医科大学総合医療センター　消化管外科　　菱　川　秀　彦

C25　胃癌臍転移（Sister Mary Joseph's nodule）の切除術に components separation 法による腹壁形成を併用した１例
箕面市立病院・外科　　村　尾　修　平

C26　腹腔鏡下幽門側胃切除術における新三角吻合の有用性
関西労災病院　外科　　藤　井　純　一

C27　胃底腺型胃癌に対してロボット支援下噴門側胃切除術を施行した１例
大阪公立大学　消化器外科　　佐　野　智　弥

C28　胃癌における手術支援ロボットを用いた新たな内視鏡外科手術の教育
市立豊中病院　外科　　柳　本　喜　智

D 会 場（1F 創作活動室）

午 前 の 部（9：30 ～ 12：05）

十二指腸・小腸（9：30 ～ 10：26）

司会　高橋　佑典
（国立病院機構大阪医療センター外科）

松田　恭典
（医療法人藤井会 石切生喜病院）

D01　小腸癌を合併したクローン病に対して外科的切除を行った一例
滋賀医科大学　消化器外科　　内　藤　聖　哉

D02　腸管外アニサキスを核とした好酸球性肉芽種による絞扼性腸閉塞の一例
明石医療センター　外科　　宮　崎　隼　人

D03　腸閉塞で発症した回腸子宮内膜症の一例
奈良県総合医療センター　消化器・肝胆膵外科　　金　井　大　海

D04　Press through package 誤飲による小腸膀胱瘻の 1 例
明和病院　　野　村　和　徳

D05　小腸良性腫瘍による腸重積症に対して腹腔鏡下回盲部切除術を行った一例
市立奈良病院　消化器外科　　大　辻　晋　吾

D06　Peutz-Jeghers 症候群による過誤腫によって腸重積を生じた 1 例
健生会　奈良大腸肛門病センター　　岡　本　光　平

D07　急性虫垂炎に対して TANKO でアプローチした 112 例の検討
大阪急性期総合・医療センター　消化器外科　　林　　信　貴

D08　イマチニブによる術前化学療法後に根治切除し得た巨大十二指腸 GIST の 1 例
兵庫医科大学病院　上部消化管外科　　立　津　捷　斗

小腸・ヘルニア（10：30 ～ 11：12）

司会　三谷　泰之
（和歌山県立医科大学）

向出　裕美
（関西医科大学総合医療センター）

D09　大腿ヘルニア虫垂嵌頓の一例
多根総合病院　外科　　河　本　知　樹

D10　遅発性に発症した外傷性腹壁ヘルニアに対して腹腔鏡下ヘルニア修復術を施行した一例
済生会中和病院　外科　　中　原　誠　司

D11　虫垂が絞扼帯となった絞扼性腸閉塞の１例
大阪医療センター外科　　阿　部　　優

D12　膵頭十二指腸切除術後のドレーン抜去後に発症したドレーンサイトヘルニアによるイレウスの１例
関西医科大学　外科学講座　　松　井　雄　基

D13　柿胃石による閉塞性イレウスに対し手術を実施した一例
医学研究所北野病院　消化器外科　　久　野　晃　路

D14　小児外傷性消化管穿孔に対して単孔式腹腔鏡補助下手術で治療し得た１例
関西医科大学外科学講座小児外科　　青　木　望　実

大腸（11：16 ～ 12：05）

司会　濱元　宏喜
（大阪医科薬科大学一般・消化器外科）

大嶋　野歩
（神戸市立医療センター中央市民病院外科）

D15　電解質喪失症候群を伴った巨大直腸絨毛腫瘍に対して外科的切除を施行した１例
堺市立総合医療センター 外科　　井　田　和　美

D16　穿孔性虫垂炎をきたした虫垂子宮内膜症の１例
春秋会城山病院　消化器・乳腺センター　　山　口　泰　幸

D17　痔瘻癌との鑑別が困難であった脱分化型脂肪肉腫の１例
りんくう総合医療センター　外科　　柳　　尚　吾

D18　血便により発見された肺癌結腸転移の一切除例
大阪医療センター　消化器外科　　上　村　　廉

D19　大腸髄様癌の３例
大阪市立総合医療センター　　多　田　隆　馬

D20　当院における虫垂癌切除症例 23 例の臨床病理学的検討

大阪急性期・総合医療センター　　大　里　祐　樹

D21　当院の結腸癌切除症例における体腔内吻合と体外吻合での術後回復の比較検討

大阪大学　消化器外科　　井　上　卓　哉

ランチョンセミナー２（12：20 ～ 13：10）

司会：関西医科大学附属病院　がんセンター　診療講師　　柴　田　伸　弘

講演１：市立豊中病院　外科　医長　　柳　本　喜　智

胃癌薬物療法のシークエンスと治療切り替えポイント

講演２：藤田医科大学医学部　乳腺外科学講座　准教授　　平　田　宗　嗣

ベージニオの使いどころとマネジメント　～自施設･最新データを踏まえて～

共催：日本イーライリリー株式会社

午　後　の　部（13：30 ～ 14：19）

十二指腸・小腸（研修医）（13：30 ～ 14：19）

司会　裏川　直樹
（神戸大学大学院医学研究科食道胃腸外科）

谷　総一郎
（滋賀医科大学医学部附属病院）

D22　十二指腸、横行結腸、回腸に浸潤を伴うデスモイド腫瘍に対して SILS（single incision laparoscopic surgery）で切除した 1 例
和歌山県立医科大学附属病院　臨床研修センター　　大　塚　啓　史

D23　小腸重積を契機に発見された小腸 GIST の一例
箕面市立病院　外科　　冨　田　菜穂子

D24　小腸癌を契機に Lynch 症候群が強く疑われた 1 例
和歌山県立医科大学附属病院　臨床研修センター　　松　下　絢　華

D25　腹腔鏡下に切除し得た巨大憩室を伴う空腸 GIST の 1 例
京都大学医学部附属病院　消化管外科　　門　場　洸二郎

D26　クローン病の膿瘍形成症例、穿孔症例、瘻孔形成症例に対する腹腔鏡手術 59 例の検討
兵庫医科大学病院　炎症性腸疾患外科　　新　井　舞　香

D27　婦人科術後の腸閉塞に対し手術を行った 1 例
兵庫県立西宮病院　外科　　福　森　　慧

D28　ICG 蛍光法により腸管温存できた大網裂孔ヘルニア嵌頓の 1 例
神戸赤十字病院　外科　　槌　田　透　子

一　般　演　題
抄　　録

A01

ストマ脱に対する Transversus Abdominis Plane Block を使った腸管腹壁固定術

神戸市立医療センター西市民病院　外科
高島　堯、姜　貴嗣、牛窪樹飛、石川佳奈、
河野和馬、鈴木貴久、本間周作、細川慎一、
村上哲平、中嶋早苗、原田武尚

我々はストマ脱に対する腸管腹壁固定術を工夫して行ってきたが、固定時の強い痛みが問題だった。今回それを大きく軽減させた固定術を行ったので報告する。症例は 87 歳女性、下部直腸癌に対しロボット支援腹腔鏡下 Hartmann 手術＋子宮腟合併切除後。約 10cm のストマ脱が 1 週間程続き、還納は容易だが、立位ですぐに再脱出する状態だった。エコーガイド下で固定する部位の腹直筋前鞘と腹膜前腔に局麻をし、ストマ腸管と筋膜を 3 箇所で埋没固定した。ストマは数 cm の高さに改善し、以降脱出を認めていない。この固定術は全身麻酔下での手術を回避できるため有用と考える。手技の実際を供覧しながら詳しく解説する。

A02

慢性続発性大腸偽性腸閉塞に対して腹腔鏡補助下結腸全摘術が有効であった 1 例

市立池田病院　消化器外科
西原弘将、太田博文、宗方幸二、松浦雄祐、
白崎祐美、藤原雅孝、松本謙一、和田範子、
濱　直樹、高地　耕

【はじめに】慢性続発性大腸偽性腸閉塞は器質的病因がないにも関わらず腸閉塞様症状を繰り返す疾患であり、特に休薬や中断が困難な薬剤による場合は治療に難渋する場合が多い。今回、重度のパーキンソン病に対する薬剤が原因と考えられた慢性続発性大腸偽性腸閉塞の 1 例を経験したので報告する。【症例】70 代男性でパーキンソン病に対して約 10 年前から内服加療されていた。その約 2 年後頃から便秘を自覚し、様々な内科的加療を施行されたが排便障害は改善せず、徐々に精神的苦痛や腹痛を伴うようになり外科的治療に関して当科に紹介となった。十分な術前説明のもと病状の理解を得たうえで、腹腔鏡補助下結腸全摘術を施行した。術後経過は便通の安定化には時間を要したが、現在術後 1 ヶ月で腸閉塞症状を認めず、患者の満足度も高い状態にまで回復している。【結語】内科的治療に難渋する慢性続発性大腸偽性腸閉塞に対して外科的治療が有用であった 1 例を経験した。

A03

慢性特発性大腸偽性閉塞症の経過中に発症した , 絞扼性小腸閉塞に対して結腸亜全摘と小腸部分切除を行った 1 例

滋賀県立総合病院
参島祐介、佐々木勉、市川　淳、佐藤朝日、
谷　昌樹、戸田孝祐、矢澤武史、大江秀典、
山田理大、山中健也

【はじめに】慢性特発性大腸偽性閉塞症（CICP）は, 閉塞機転なく大腸に腸閉塞症状を来す疾患である . CICP の病態や治療は確立しておらず， 緊急手術時の術式選択は難しい . CICP 経過中の絞扼性小腸閉塞発症は稀であり , 文献的考察を加え報告する .【症例】88 歳男性 . 頸髄損傷を契機に慢性的大腸拡張と左大量胸水貯留を認めていた . 腹痛精査の CT で絞扼性小腸閉塞の診断となり , 左胸腔ドレーン留置後に緊急手術を行った . 癒着による絞扼で , 小腸は約 90cm 壊死し , 大腸は閉塞機転なく全体に拡張していた . 本例では , 小腸部分切除と， 腹腔内減圧 , 穿孔予防 , 大腸の圧迫により胸水貯留していたことから CICP 治療として結腸亜全摘を行った . 胸水は , 術後 8 日目に胸腔ドレーンを抜去後 , 著増せず経過した． 腹満は改善し , 術後呼吸不全 , 縫合不全等の合併症は認めず , 術後 16 日目にリハビリ転院した。

A04

ユニバーサルスクリーニングからリンチ症候群の確定診断に至った異時性多重癌の 1 例

大阪急性期・総合医療センター　消化器外科
河邊祐輔、井上　彬、賀川義規、大里祐樹、
西沢佑次郎、進藤実希、林　信貴、鈴木　謙、
小松久晃、広田将司、宮崎安弘、友國　晃、
岩瀬和裕、本告正明、藤谷和正

【はじめに】リンチ症候群はミスマッチ修復（MMR）遺伝子の生殖細胞系列バリアントを主な原因とする常染色体優性遺伝性疾患である。今回我々は、ユニバーサルスクリーニングからリンチ症候群の確定診断に至った異時性多重癌の 1 例を経験したので報告する。【症例】70 歳代女性。30 歳代より 70 歳代までに皮膚癌、上行結腸癌、子宮体癌、乳癌、横行結腸癌、胃癌、直腸癌、上行結腸癌と診断されそれぞれに対して根治切除術が施行された。家族歴も認め､改訂ベセスダガイドラインの 4 項目 /5 項目を満たしていた。70 歳時の直腸癌組織を用いた遺伝子検査は RAS 野生、BRAF 野生、MSI-High で、MLH1 遺伝子の病的バリアントを認め、リンチ症候群と確定診断した。全ての多重癌に対して根治切除術が施行され現在無再発生存中である。【結語】多重癌における悪性腫瘍の早期発見・早期治療にユニバーサルスクリーニングの実践が必要である。

A05

（取り下げ）

A06

腹腔鏡下右半結腸切除時に上腸間膜動脈の破格を認めた大腸癌の一例

[1] 大阪市立総合医療センター　消化器外科
[2] 大阪市立総合医療センター　肝胆膵外科
金城あやか[1]、井関康仁[1]、西村潤也[1]、西居孝文[1]、長谷川毅[1]、櫻井克宣[1]、久保尚士[1]、田嶋哲三[2]、村田哲洋[2]、高台真太郎[2]、金沢景繁[2]、清水貞利[2]、井上　透[1]、西口幸雄[1]

【はじめに】右側結腸の血管分岐は多様であるとされ、右半結腸切除術ではそれを理解した上で術中に血管を同定し適切な手術を行う必要がある。今回 SMA の血管破格を認める症例を経験したため報告する。【症例】68 歳女性。上行結腸癌と診断し腹腔鏡下右半結腸切除を予定した。術中所見としては最初に ICA と思われる血管を同定したが、RCA、MCA が同血管から分岐し、さらに小腸を栄養する動脈は根部近くで分岐していた。再度検索し、同血管より ICA の分岐を同定し得た。術中明らかな合併症なく終了した。【考察】医中誌にて「SMA、破格」をキーワードに検索したところ SMA の分岐異常について様々な報告が見られたが、本症例と同様の分岐形態を示した症例は見られなかった。【結語】術前 CT にて血管走行を把握するとともに分岐異常の可能性も念頭に置き手術に望むことが重要であると考えられる。

和歌山県立医科大学　第二外科
西岡秀悟、松本恭平、岡田健一、北畑裕司、清水敦史、上野昌樹、速水晋也、宮本　篤、本林秀規、吉村知紘、佐藤公俊、川井　学

【背景】膵癌の約 60% は初診時に切除不能膵癌であるが、集学的治療が著効し R0 切除が可能と判断された場合に conversion surgery: CS が試みられている。【方法】膵尾部癌、転移性肝腫瘍に対して CS を施行した 1 例を報告する。【結果】症例は 72 歳女性、主訴は左季肋部痛であった。血液検査で CA19-9: 3624 U/ml、腹部 CT 検査で膵尾部癌、転移性肝腫瘍（S1,8）の切除不能膵癌の診断で Gemcitabine+nab-PTX 療法を開始。治療開始後、腫瘍マーカーは著明に低下し、画像上も転移巣の消失を認めた。審査腹腔鏡にて切除不能因子がないことを確認後に根治的手術（膵体尾部切除術、肝 S1 部分切除、S8 亜区域切除術）を施行した。手術時間は 7 時間 47 分、出血量は 125ml、病理組織検査では転移巣に腫瘍細胞の残存なし。術後補助療法として S-1 療法を施行し、術後 2 年無再発で経過している。【結語】集学的治療が奏功し CS を施行し長期生存が得られた 1 例を文献的考察と共に報告する。

B02

右肝動脈分岐異常を伴った膵腺房細胞癌に対して根治切除を行った 1 例

明和病院　外科
生田理紗、中島隆善、藤川正隆、野村和徳、松木豪志、一瀬規子、笠井明大、岡本　亮、仲本嘉彦、生田真一、相原　司、柳　秀憲、山中若樹

【はじめに】右肝動脈分岐異常（ARHA）は肝動脈走行破格の一つであり膵頭十二指腸切除の手術操作において注意を要する。また、膵腺房細胞癌は極めて稀な膵悪性腫瘍であるが、今回、ARHA を伴った膵腺房細胞癌に対し、ARHA 合併切除により R0 切除を行った 1 例を経験したので報告する。【症例】70 歳代、男性。主訴は黄疸で、CT で膵頭部に 50mm を超える腫瘤性病変を認め、上腸間膜動脈より分岐する右肝動脈への浸潤が疑われた。亜全胃温存膵頭十二指腸切除術および ARHA 合併切除、D2 リンパ節郭清を施行し、病理組織学的に膵腺房細胞癌と診断した。合併症なく退院し、術後 12 か月が経過したが再発は認めていない。

B03

FOLFIRINOX 療法が奏効し根治切除を施行し得た原発性肺癌と膵腺扁平上皮癌の重複癌の一例

[1] 大阪医療センター　職員研修部
[2] 大阪医療センター　外科
佐藤直也[1]、酒井健司[2]、後藤邦人[2]、豊後雅史[2]、徳山信嗣[2]、松井優紀[2]、俊山礼志[2]、山本昌明[2]、河合賢二[2]、高橋佑典[2]、竹野　淳[2]、加藤健志[2]、高見康二[2]、平尾素宏[2]

膵腺扁平上皮癌は比較的稀な組織型であり予後不良とされる。今回、FOLFIRINOX 療法が奏功し、根治手術を施行し得た原発性肺癌と膵腺扁平上皮癌の重複癌の一例を経験したので報告する。【症例】63 歳男性。腹痛、下痢を主訴に行われた精査で膵頭部に 35mm 大の腫瘤を認めた。EUS-FNA で腺扁平上皮癌と診断した。また、右肺上葉にも壁側胸膜浸潤を疑う 47mm 大の腫瘍を認め、気管支鏡生検で扁平上皮癌と診断した。膵癌は SMA 浸潤を疑われたことから、膵癌が予後規定因子であると考え、FOLFIRINOX 療法を 10 コース施行した。膵癌と肺癌はともに部分奏功（PR）であり、治療開始 5 カ月後に、膵癌に対して亜全胃温存膵頭十二指腸切除を施行した。また膵癌術後 46 日目に肺癌に対して右上葉切除術を施行した。病理組織学的結果では膵腺扁平上皮癌と原発性肺扁平上皮癌を認め、根治切除を施行し得た。術後 3 カ月現在、無再発生存中である。

B04

膵転移を来した肺大細胞神経内分泌癌の 1 例

石切生喜病院　外科
森田塁一郎、江口真平、山本　匠、柳原貫太郎、加藤幸裕、大河昌人、宮下正寛、西川正博、上西崇弘

症例は 61 歳女性、前医で肺小細胞癌に対して化学放射線療法施行されていたが、右下腹部痛を認め、当院紹介となった。造影 CT にて横行結腸右側に造影効果を伴う壁肥厚と内部低吸収域を認め、横行結腸癌・膿瘍形成疑いと診断した。さらに膵鉤部に低吸収域を認め、EUS-FNA 施行し、膵神経内分泌癌（neuroendocrine carcinoma:NEC）と診断した。横行結腸癌 cT4aN1bM0 StageIIIb、膵 NEC cT2N1M0 StageIIb に対して亜全胃温存膵頭十二指腸切除術と右半結腸切除術を施行した。病理組織学的検査で横行結腸癌も NEC と診断されたため、前医での肺癌の組織標本から再考し、肺大細胞神経内分泌癌（large cell neuroendocrine carcinoma:LCNEC）の膵・横行結腸転移と診断した。LCNEC は肺の切除例の約 2 ～ 3% と非常に稀な疾患であり、早期から転移、浸潤をきたし予後不良である。今回我々は、LCNEC の多発転移という稀な症例を経験したので、文献的考察を加えて報告する。

B05

腎細胞癌術後 23 年を経て膵転移をきたした一例

[1] 済生会中和病院　外科
[2] 済生会中和病院　病理診断科
鳥　裕文[1]、福本晃久[1]、青松幸雄[1]、池西一海[1]、石岡興平[1]、中原誠司[1]、杉原誠一[1]、堤　雅弘[2]、中島祥介[1]

症例は 72 歳女性。既往歴は高血圧、糖尿病、左腎細胞癌、胆石性膵炎、胆嚢結石症。左腎細胞癌に対し 1999 年に当院泌尿器科で開腹左腎摘出術を施行された。腎細胞癌外来フォローアップは術後 14 年で終了したが、2018 年からは左副腎腫瘍の画像経過観察をされていた。2023 年 2 月に腹部エコー検査で膵頭部低エコー腫瘤像を指摘された。造影 CT では膵頭部に 17mm 大の多血性腫瘍像を認めた。EUS-FNA では検体量が少なく確定診断には至らなかった。膵神経内分泌腫瘍または腎細胞癌膵転移の疑いにて手術加療目的に外科紹介となった。6 月に開腹亜全胃温存膵頭十二指腸切除術、リンパ節郭清を施行した。術後胃内容排泄遅延を認め、術後 40 日目に退院した。病理検査にて、腫瘍細胞は CD10 陽性、AE1/AE3 一部の細胞が陽性、CK7 陰性、CK20 陰性であり、淡明細胞型腎細胞癌膵転移と診断された。本症例は稀な腎細胞癌術後 23 年の長期間経過後の膵転移であり、文献的考察を加えて報告する。

B06

膵原発 Hepatoid adenocarcinoma の 1 例

関西医科大学　外科
宮崎秀高、橋本大輔、里井壮平、松井雄基、Nguyen ThanhSang、DenysTsybulskyi、松村和季、山木　壮、関本貢嗣

《はじめに》Hepatoid adenocarcinoma（HA）は非胚細胞性・非肝原発性で肝細胞様の形態を示す腺癌として 1985 年 Ishikura らにより AFP 産生胃癌として，初めて報告された．発生頻度は少なく発生母地は胃，大腸，卵巣，肺原発など様々な臓器からの発生が報告されており，膵原発は非常に稀である．《症例》44 歳，男性．左季肋部痛を認め，造影 CT にて急性膵炎の診断．保存的加療にて軽快するも再燃．EUS を行い，膵尾部に 30mm 大の一部石灰化を伴う境界明瞭な充実性腫瘤を認めた．FNA にて 充実性偽乳頭状腫瘍疑いと診断し，腹腔鏡下膵体尾部切除術を施行した．術後 Grade B の膵液瘻を認めたものの，術後 19 日目に退院．術後病理検査で好酸球細胞質を有する細胞が索状構造を有し，免疫染色では HepPar 陽性，肝原発否定的なことから膵原発 HA の診断．S-1 にて術後補助療法を 1 年間行い，現在は術後 2 年 2 ヶ月で無再発生存中。《結語》治癒切除しえた膵原発 HA の 1 例を報告した。

B07

自然消退した門脈瘤の一例

大阪医科薬科大学　一般・消化器小児外科
佐田昭匡、朝隈光弘、富岡　淳、川口　直、
米田浩二、李　相雄

症例は 82 歳男性。前医で施行された造影 CT 検査で門脈瘤を指摘され、当院を紹介受診した。手術加療は拒否されたため造影 CT フォローの方針となった。初診時門脈本幹に 35mm 大の門脈瘤を指摘されており、2 年後までサイズ変化は認めなかったが、2 年半後の CT で 30mm と縮小を認め、内部に血栓を認めた。3 年後の CT で血栓はさらに縮小し、門脈径は 20mm となった。現在、門脈血栓は消失しており、門脈径も増大は認めていない。門脈瘤は肝内、肝外の部分的な門脈拡張を特徴とする稀な血管異常である。無症状であることが多く経過観察が基本だが、経過観察中の増大例や、進行した慢性肝疾患を基礎疾患とする症例では外科的治療の適応となると考えられる。今回、門脈瘤の経過観察中に自然消退した症例を経験したため報告する。

B08

主膵管断裂を伴う外傷性膵損傷に対して保存的加療で改善した症例

兵庫県立尼崎総合医療センター　外科・消化器外科
戸田秀一朗、西躰隆太、緑谷　創、谷野敬輔、
片山裕也、橘　奎伍、原田嘉一郎、花畑祐輔、
吉村弥緒、川田洋憲、北村好史、吉冨摩美、
白潟義晴

外傷性膵損傷は稀な疾患であり、外科的介入を要する場合がある。主膵管断裂を伴う外傷性膵損傷に対して ENPD チューブ挿入による保存的加療で軽快した症例を経験した。　症例は特に既往のない 21 歳女性、X-1 年第 1 病日に 10 段近く腹臥位で階段から落下し当院を受診した。主膵管断裂を伴う膵頭部損傷を認め緊急入院とした。膵液瘻は結腸間膜内に限局し、全身状態は安定しており、年齢を考慮して ENPD チューブによる膵液ドレナージによる膵管内減圧、抗生剤投与、絶食、中心静脈栄養による保存的加療を行った。第 7 病日から経口摂取を開始、第 14 病日にチューブを抜去、第 17 病日に退院とした。外傷性膵損傷に対する治療方針は定まっていないが、膵液ドレナージによるコントロールが良好であれば、自覚症状や血液、画像検査などを指標に外科的介入を検討しつつ自然軽快が期待できる可能性を示唆する症例であった。

B09

急性胆嚢炎の腹腔鏡下手術困難例における回避手術の有用性についての比較検討

市立大津市民病院　一般・乳腺・消化器外科
澤村栄鳳、田中慶太朗、大住　渉、駕田修史、
堀口晃平

【緒言】
急性胆管炎・急性胆嚢炎ガイドライン第 3 版（Tokyo Guidelines 2018）では、急性胆嚢炎の手術治療として腹腔鏡下胆摘出術（以後 Lap-C）が推奨されている。炎症や線維化の程度により Lap-C が困難な症例では胆管合併症を避けるために回避手術（fundus first technique、胆嚢亜全摘術、開腹移行）を考慮することが推奨されている。
【方法】
2022 年 4 月から 2023 年 8 月までに当院で手術を施行した 35 例の急性胆嚢炎を対象とした。Lap-C 群（22 例）、回避手術群（11 例）に分けて手術時間、出血量、術後在院日数、合併症発症率を検討した。
【結果】
手術時間、出血量ともに回避手術群は Lap-C 群と比較し、手術時間は長く出血量は多い傾向にあった。合併症発症率に有意差はみられなかった。
【考察】
回避手術は重篤な合併症を回避する手段の一つと考えられる。
【結語】
急性胆嚢炎手術症例において回避手術を選択肢の一つとして考慮する必要があると考えられる。

B10

胆嚢十二指腸瘻に伴う胆石イレウスに対して小腸部分切除術を施行した 1 例

市立池田病院　外科
和田隆太郎、松本謙一、濱　直樹、西原弘将、
白崎祐美、藤原雅孝、松浦雄祐、和田範子、
宗方幸二、高地　耕、太田博文

【症例】88 歳女性。嘔吐を主訴に来院した。腹部 CT にて食道から十二指腸水平脚までの拡張を認め、十二指腸水平脚遠位端に径 4cm の結石嵌頓を認めた。胆嚢と十二指腸球部の間に瘻孔を認め、胆石イレウスと診断した。第 2 病日に内視鏡的に嵌頓解除を試みたが困難であったため、同日に緊急手術となった。開腹時には、トライツ靭帯から 15cm 肛門側に嵌頓した結石を認め、結石を含めて小腸部分切除術を施行した。高齢患者に対する手術侵襲を考慮し、一期的な胆嚢摘出・瘻孔切除は行わなかった。術後経過は良好であり第 13 病日に退院した。
【結語】胆嚢十二指腸瘻を背景とし十二指腸水平脚に嵌頓した胆石イレウスの 1 例を経験した。

B11

胆嚢 Winslow 孔ヘルニアの 1 例

日本赤十字社大津赤十字病院　外科
北川嘉朗、伊藤達雄、多賀　亮、平井健次郎、
竹島　潤、安宅　亮、鷲見季彦、北口和彦、
喜多貞彦、土井淳司、濱洲晋哉、浦　克明、
大江秀明、豊田英治、洲崎　聡、廣瀬哲朗

胆嚢 Winslow 孔ヘルニアは遊走胆嚢、胆嚢捻転症の両者の病態が重なり発症するまれな病態である。症例は 74 歳女性。発熱、心窩部痛、血尿を主訴に当院受診した。造影 CT と超音波検査で胆嚢捻転症、Winslow 孔ヘルニアと診断され緊急手術となった。画像検査では胆嚢壁の造影効果は保たれていたが、術中所見では胆嚢壁は黒色調に軽度変色し、胆嚢頸部を軸に時計回りに 360° 捻転して底部が Winslow 孔に嵌頓していた。用手的に胆嚢を右側に引き出し、捻転を解除した後に摘出した。Gross2 型の遊離胆嚢であった。術後は順調に経過した。胆嚢捻転はまれに遭遇する病態であるが Winslow 孔に嵌頓し、内ヘルニアの形態を取ることは非常に少なく高齢の女性に多いとされている。自然に解除された報告はなく手術が必要である。診断と治療が遅れた場合は壊疽性変化が進行する可能性もあるため注意深い画像診断が重要である。

B12

胆嚢原発濾胞性リンパ腫の 1 切除例

大阪赤十字病院　消化器外科
樺井良太朗、西田和樹、白井久也、濱口雄平、
森　　章

症例は 70 代、男性。下行結腸癌術後のフォローアップ CT にて胆嚢底部に腫瘍性病変を指摘され当院紹介となった。MRI では胆嚢底部に拡散制限を伴う 18 mm 大の腫瘤を認めた。超音波内視鏡検査では血流を伴う広基性の隆起性腫瘍を認めたが、漿膜浸潤や肝浸潤を疑う所見は認めなかった。画像検査から胆嚢ポリープや腺筋腫症、早期胆嚢癌が疑われ、診断的治療目的に腹腔鏡下全層胆嚢摘出術を施行した。摘出された胆嚢の底部には 18 × 15 mm 大の白色充実性腫瘍を認めた。病理組織診断では、リンパ球の濾胞性増殖を示す腫瘤を粘膜下層から漿膜下層にかけて認め、免疫染色では CD10、CD20、bcl-2 が陽性であった。胆嚢外に病変は認めず、胆嚢原発の濾胞性リンパ腫の診断に至った。術後は合併症なく経過し、術後 4 日目に退院となった。血液内科にて無治療で経過観察されており、術後 1 年無再発生存中である。胆嚢原発のリンパ腫は極めてまれであり、文献的考察を加え報告する。

B13

胆管空腸側々吻合術（内瘻術）後 50 年を経過して発生した遠位胆管癌の一切除例

和歌山医大　第二外科
天野晟人、清水敦史、上野昌樹、岡田健一、
速水晋也、北畑裕司、宮本　篤、佐藤公俊、
吉村知紘、松本恭平、川井　学

【症例】72 歳、女性。20 歳時に胆嚢摘出術、22 歳時に胆管空腸吻合術を行われたが、詳細は不明。他疾患にて経過観察中、腹部 CT で右上腹部に 50mm 大の腫瘤像を認めた。ERCP にて著明に拡張した肝外胆管と同時に、その内部に腫瘍による陰影欠損、側々吻合されている空腸が描出され、先天性胆道拡張症に対する胆管空腸側々吻合術後の遠位胆管癌と診断した。術式として幽門輪切除膵頭十二指腸切除術を施行した。術中、著明に拡張した胆管を認め、胆管空腸吻合は B-II 式、側々吻合が行われていることが判明した。病理結果は Tubular adenocarcinoma, pT3（panc）, pN2（10/29）, pM0; pStageIIIA であった。【結語】先天性胆道拡張症に対する手術術式は拡張胆管切除、胆管空腸吻合術が推奨されているが、以前は胆管を切除せず、胆管消化管吻合術（内瘻術）が行われていた。今後も同様の症例に直面する可能性があり、文献的考察を加えて報告する。

B14

神経内分泌腫瘍成分が肝転移再発を来した胆嚢癌切除症例の一例

京都大学　肝胆膵・移植外科
池尻達紀、楊　知明、山根　佳、奥村晋也、
小木曾聡、石井隆道、波多野悦朗

症例は 70 歳男性。20XX 年、T2N0M0 stage II 胆嚢癌に対して拡大胆嚢摘出術を施行し、S-1 内服による術後化学療法を 6 ヶ月行なった。その後問題なく経過していたが、術後 2 年のフォローアップ CT にて多発肝転移を疑う所見を認めた。PET-CT では FDG の集積は低く、初回切除時と SUVmax の値が異なっていた（初回切除時 SUVmax: 6.5, 再発時 SUVmax 3.7）。さらに肝生検を施行し、神経内分泌腫瘍（以下、NET）grade 3 の診断となった。既往胆嚢癌は当初腺癌の診断であったため、組織像の再検討を行なったところ、NET 成分が 10% 程度認められることが判明し、NET 成分を合併した胆嚢腺癌の NET 成分由来に肝転移を生じたものと考えられた。腺癌および NET 双方の成分を 30% 以上認めるものは WHO 分類にて MiNEC（mixed neuroendocrine-non-neuroendocrine neo- plasm）と呼称されており、胆嚢での報告は少ない。若干の文献的考察を加え、報告する。

B15

粘液閉塞による胆管拡張を契機に発見された ICPN の 1 例

守口敬仁会病院
平山慎吾、佐々木優、仲田佳津明、安達慧、
鳥取洋昭、渡邊創太、長澤芳信、早川正宣、
溝尻　岳、丸山憲太郎、岡　博史

胆嚢内乳頭状腫瘍（ICPN）は胆嚢癌の前癌･早期癌病変である。組織学的には胆嚢内腔側に増殖する乳頭状腫瘍で粘液産生を伴うこともある。今回、粘液閉塞による胆管拡張を契機に ICPN を疑い早期手術を行った 1 例を経験したため報告する。症例は 80 歳、男性。特記すべき既往歴なし。定期検査で肝機能障害を認め、精査加療目的に当院紹介となった。造影 CT 検査で胆嚢底部の腫瘍と肝内胆管・総胆管の拡張を認めた。ERCP で総胆管に粘液による欠損像ならびに乳頭からの粘液の排出を認めた。粘液産生を伴う胆嚢腫瘍性病変として、治療・診断目的に腹腔鏡下胆嚢摘出術を実施し、術後合併症なく退院となった。病理結果で ICPN の診断であった。ICPN は発育が緩徐で外科切除例は予後良好である。胆嚢癌の併発も多くみられ、慎重な術式選択が必要となる。また、粘液産生による閉塞性黄疸に対して減黄処置を行うことがある。ICPN に対する術式選択について文献的考察を加え検討する。

B16

The patient underwent conversion surgery for initially unresectable gall bladder cancer

関西医科大学　外科学講座
ライトゥン、小坂　久、松井康輔、松島英之、
グエンカン、山本栄和、海堀昌樹

はじめに：腹膜播種を有する進行胆嚢癌患者に GCS 療法を実施して、播種巣消失を認め、conversion surgery（CS）を実施した患者を経験した為、報告する。症例：患者は 50 代男性。肝浸潤を伴う胆嚢癌で腹膜播種の状態と診断され、GCS 療法を導入。GCS 療法開始後 2 か月の CT で著明な腫瘍縮小を認め（RECIST/PR）、半年後には CT 及び PET で腹膜播種巣と肝浸潤部の消失を確認した。治療開始時の CA19-9 は 347U/mL と高値であったが半年後には正常化した。GCS 療法の実施回数は 13 回で Grade3 以上の副作用を認めず、RDI は 100% であった。審査腹腔鏡検査を実施し、肉眼的に腹膜播種が無い事を確認した上で治療開始後 7 か月目にコンバージョン手術として肝 S4a+5+6 切除術、大網切除術を実施した（T3aN0M0 Stage IIIA）。術後は GCS 療法を再開し、化学療法開始後 26 か月生存した。まとめ：GCS 療法を実施する事で切除不能胆道癌患者であっても長期生存し得る可能性があると考える。

B17

食道巨大平滑筋腫に対して胸腔鏡下腫瘍核出術を施行した 1 例

[1] 兵庫医科大学病院　上部消化管外科
[2] 兵庫医科大学病院　病理診断科
藤田祥子[1]、村上幹樹[1]、晃野秀梧[1]、北條雄大[1]、
中尾英一郎[1]、中村達郎[1]、倉橋康典[1]、石田善敬[1]、
吉田　誠[2]、廣田誠一[2]、篠原　尚[1]

症例は 43 歳の女性. 健診の胸部レントゲン検査で異常を指摘され，当院を受診した．上部消化管内視鏡検査では，胸部下部食道に粘膜下腫瘍を認め，生検で平滑筋腫と診断した．CT 検査では下部食道に約 10cm の巨大な腫瘍を認め，悪性を否定できなかったため手術加療を予定した．腫瘍は食道を約 3/4 周性に覆っており，さらに左側へも広範に進展していたが，End-Loop を用いて腫瘍を牽引することで，右側からのアプローチのみで安全に胸腔鏡下腫瘍核出術を施行できた．巨大な食道平滑筋腫に対する核出術の報告は少なく，過去の報告例も交えて報告する．

B18

多発肝転移を有する食道胃接合部未分化癌に対しコンバージョン手術を施行した 1 例

和歌山県立医科大学　第 2 外科
林　大貴、北谷純也、尾島敏康、早田啓治、
合田太郎、竹内昭博、冨永信太、中井智暉、
川井　学

症例は、63 歳男性。心窩部不快感にて近医を受診し、食道胃接合部に腫瘤性病変を指摘され、当院へ紹介となった。上部内視鏡検査では、食道胃接合部に約 10cm 大の 3 型腫瘍を認めた。生検では、小型の接着性の低い異型細胞を認め、上皮性マーカーが一部のみ陽性、リンパ球マーカーや内分泌細胞マーカーは陰性であり未分化癌の診断に至った。また、EOB-MRI にて多発肝転移を肝両葉に渡って認めた。HER2 陰性であったことから SOX + Nivolumab を開始した。19 コース施行後、肝転移巣は消失、一旦 CR と判定していた原発巣のみ増悪を認めたため、コンバージョン手術として、胸腔鏡下食道亜全摘術、2 領域リンパ節郭清、胃管再建を施行した。最終病理結果でも、未分化癌の診断であった。現在、術後補助療法として Nivolumab を施行中である。IO 併用化学療法によりコンバージョン手術が可能であった食道胃接合部未分化癌は、非常に稀少であると考えられるため報告する。

B19

食道癌術後に心タンポナーデをきたした 2 例

大阪大学　消化器外科
水野真夏、田中晃司、百瀬洸汰、山下公太郎、
西塔琢郎、山本和義、牧野知紀、高橋　剛、
黒川幸典、江口英利、土岐祐一郎

心タンポナーデは対応が遅れると致死的となりうる。当院にて食道癌術後に心タンポナーデをきたした 2 症例を経験したので、文献的考察とともに報告する。症例 1：59 歳男性。食道癌（UtMt, ycT3rN0M0, ycStageII）に対して胸腔鏡下食道亜全摘、胸骨後胃管再建を施行した。術後 13 日目に血圧低下を認め、造影 CT にて心タンポナーデと診断。緊急開胸心嚢ドレナージ術を施行。経過良好にて術後 8 日目に退院となった。症例 2：61 歳男性。食道癌（Ut, ycT3rN0M0, ycStageII）に対してロボット支援下食道亜全摘、胸骨後胃管再建を施行した。術後経過良好にて 17 日目に退院となったが、術後 47 日目に動作時頻脈を主訴に救急外来を受診。超音波検査にて心タンポナーデの診断となり、エコーガイド下心嚢ドレナージを施行した。その後は経過良好で入院 5 日目に退院となった。術後心タンポナーデを発症したが迅速な対応により良好な契機をたどった 2 例の食道癌を経験した。

B20

左横隔膜脚と infracardiac bursa を意識した食道裂孔ヘルニア修復術

神戸赤十字病院　外科
久保田哲史、前村早希、服部賢司、大久保悠祐、
河本　慧、石堂展宏、門脇嘉彦

食道裂孔ヘルニアに対して、2021 年 10 月から腹腔鏡下修復術を行っており 2023 年 10 月までに 11 例を行った。手術は左横隔膜脚の剥離を先行し、続いて infracardiac bursa を意識してそこを起点に右脚の剥離をする。両側の剥離を十分に行ってから食道をテーピングして縦郭の剥離をしている。食道裂孔の縫縮は非吸収性の有棘縫合糸で途中まで縫縮したのちに非吸収糸の結節縫合で調整している。食道裂孔ヘルニア（Type1/3/4　1/7/3 例）に腹腔鏡下食道裂孔ヘルニア修復術および噴門形成術（Toupet/Dor fundopication　7/4 例）を行った。平均手術時間は 180 分（138-230 分）で出血は少量だった。CD3 以上の術後合併症は 1 例でポートサイトヘルニアへの小腸嵌頓により再手術を要した。1 例に再発を認めたが、術前と比べ症状が軽度なため再手術は希望されず経過観察となっている。手術成績および左横隔膜脚と infracardiac bursa を意識した食道裂孔ヘルニア修復術について報告する。

B21

リンパ節郭清個数からみる MIE における上縦隔リンパ節郭清の重要性

神戸大学　食道胃腸外科
小寺澤康文、後藤裕信、澤田隆一郎、原田　仁、
裏川直樹、長谷川寛、金治新悟、山下公大、
松田　武、掛地吉弘

【背景】Minimally invasive esophagectomy（MIE）を施行した胸部食道癌症例において、リンパ節郭清個数が予後不良因子であることが報告されている。今回、上 / 中 / 下縦郭、腹部の 4 つの領域のリンパ節郭清個数が、予後に与える影響を明らかにした。【対象と方法】2010 年 4 月から 2021 年 4 月までに当科で MIE を行った 303 例を対象とした。郭清個数と臨床病理学的因子の関連をしらべ、予後不良因子の検討を行った。【結果】主占拠部位は Ut/Mt/Lt：46/136/121 例であった。郭清リンパ節個数（中央値）は上縦隔 :8 個、中縦郭 :7 個、下縦郭 :4 個、腹部 :4 個であった。ROC 曲線を用いて、それぞれの郭清リンパ節個数のカットオフ値を設定し、多変量解析を行ったところ、pT3 以深（$p < 0.001$）、pN3（p=0.0030）、上縦隔の郭清個数 4 個以下が独立した予後不良因子であった（p=0.027）。【結語】上縦隔リンパ節郭清が他の領域と比較して重要であることが示唆された。

B22

AI を用いたストーマ皮膚障害予測についての検討

[1] 大阪大学　消化器外科
[2] 大阪国際がんセンター　がん医療創生部
林　理絵 [1,2]、三吉範克 [1,2]、藤野志季 [1,2]、関戸悠紀 [1]、
竹田充伸 [1]、波多　豪 [1]、浜部敦史 [1]、荻野崇之 [1]、
植村　守 [1]、土岐祐一郎 [1]、江口英利 [1]

【背景】ストーマ造設後の合併症として皮膚障害は多く、早期介入が重要である。近年、人工知能（AI）を用いた画像認識への応用が様々報告されており、当グループでも研究を行っている分野である。

【目的】AI を用いた画像認識技術により、術後早期のストーマ写真からその後の皮膚障害が予測可能か検討した。

【方法】2018 年 2 月から 2021 年 1 月の間に当院で施行した結腸ストーマ造設を伴う手術症例のうち、術後早期のストーマ写真があり、1 ヶ月以上の経過を追うことが可能であった症例を対象とした。25 例の術後早期のストーマ写真を Learning set として皮膚障害の予測モデルを構築した。Validation set として 10 例のストーマ写真を用いて検証を行った。

【結果】Learning set を用いた予測モデルの AUC は 1.00 であった。Validation set による検証結果は感度 83%、特異度 100% であった。

【結論】AI を用いたストーマ皮膚障害の予測診断は有用である可能性があると考えられた。

B23

電子カルテ記事を用いた大腸癌データベースの構築

大阪急性期・総合医療センター　消化器外科
井上　彬、賀川義規、西沢佑次郎、大里祐樹、
河邊祐輔、進藤実希、林　信貴、鈴木　謙、
小松久晃、広田将司、宮崎安弘、友國　晃、
岩瀬和裕、本告正明、藤谷和正

医師の働き方改革の新制度が 2024 年 4 月より施行されるのを前に、医師の長時間労働や業務負担を是正することは喫緊の課題である。その一環として、当科では効率的な大腸癌データベースの構築に取り組んでいる。当科では大腸癌患者を診療する際に、全ての担当医が共通のテンプレートを使用し、電子カルテ記事を作成している。このテンプレートは、1. 術前情報　2. 手術所見　3. 退院時所見　4. 病理所見　5. 術後経過 / 予後　の 5 つから構成される。そして、この 5 つのテンプレートの臨床情報は大腸癌データベースに自動的に保存 / 管理され、必要な情報だけをいつでも取り出すことが可能である。このように全ての医師が共通のテンプレートを使用することで、日常診療を通じてデータベースが構築されていくことになる。以上より、データベース構築のための医師の業務負担は改善され、学術活動等の利活用にも繋がることが期待される。

B24

Pagetoid spread を伴う直腸肛門管癌に対してロボット支援下直腸切断・広範会陰切除を施行した一例

[1] 大阪警察病院　消化器外科
[2] 大阪警察病院　病理診断科
[3] 大阪警察病院　形成再建外科・美容外科
石井佳惠 [1]、高橋秀和 [1]、辻　洋美 [2]、安岡弘直 [2]、
石原崇圭 [3]、横田光貴 [1]、岩本和哉 [1]、大橋朋史 [1]、
中原裕次郎 [1]、内藤　敦 [1]、古川健太 [1]、文　正浩 [1]、
浅岡忠史 [1]、松田　宙 [1]、西川和宏 [1]、水島恒和 [1]

【症例】81 歳男性【現病歴】X − 1 年夏頃から排便困難を自覚。X 年 4 月近医受診、大腸内視鏡検査にて肛門周囲に 40mm 程度の平坦な隆起を認め生検で二次性乳房外 Paget 病、直腸 Rb の肛門縁上に 25mm 程度の平坦隆起性病変を認め腺癌 tub2, Group5 が検出された。以上から直腸から肛門周囲皮膚までの連続する病変、Pagetoid spread（PS）と診断された。高次医療機関に紹介され、同様の診断であり、X 年 6 月、手術目的に当科紹介となった。【臨床経過】ロボット支援下直腸切断・広範会陰切除、皮弁による再建を行い、術後 31 日目で退院した。病理では、腫瘍は粘膜下層まで浸潤しており、浸潤距離は 2.2mm であった。重層扁平上皮内に PS を確認することができた。【まとめ】稀な疾患である PS を伴う直腸肛門管癌の切除例を経験した。文献的考察を含めて報告する。

B25

直腸静脈瘤を伴う直腸癌に対しロボット支援腹腔鏡下に根治切除した一例

独立行政法人　国立病院機構　大阪医療センター　外科
木場瑞貴、高橋佑典、徳山信嗣、松井優紀、
俊山礼志、山本昌明、河合賢二、酒井健司、
竹野　淳、後藤邦仁、高見康二、平尾素宏、
加藤健志

【症例】85 歳、女性。貧血精査目的の下部消化管内視鏡検査にて上部直腸に全周性の 2 型腫瘍（tub1）を指摘され、加療目的に当科へ紹介となった。造影 CT にて直腸癌 cT4aN2aM0, cStage3c に加え、腫瘍による直腸静脈瘤及び骨盤内静脈瘤が指摘された。ロボット支援腹腔鏡下に手術を行ったが、下腸間膜動脈を切離後は血流が遮断され直腸静脈瘤からの出血はなかった。左卵巣静脈から子宮付属器周囲の静脈には著明な怒張を認めたが手術操作には影響なかった。【考察】直腸癌に伴う直腸静脈瘤、骨盤動静脈瘤は稀であるが、術前に血行動態を把握しておくことで安全な手術が可能であった。

B26

消化器外科レジデントがロボット手術を執刀する“レジロボ”

大阪急性期　総合医療センター　消化器外科
進藤実希、賀川義規、西沢佑次郎、井上　彬、
大里祐樹、鈴木　謙、河邊祐輔、林　信貴、
小松久晃、広田将司、宮崎安弘、友國　晃、
後藤満一、本告正明、岩瀬和裕、藤谷和正

【はじめに】日本内視鏡外科学会の指針の改訂に伴い、術者 certification を取得すれば、プロクターのもとでロボット手術の執刀が可能になった。当院ではプロクター 3 名のもと、卒後 3-5 年目の消化器外科レジデントがロボット手術を執刀する“レジロボ”を開始している。【方法】2022 年 7 月から 2023 年 10 月までに 6 名のレジデントが担当した大腸癌ロボット手術 61 例を対象とし後方視的に検討した。【成績】術式は、S 状結腸切除術：17 例、低位前方切除：10 例、高位前方切除術：9 例、右半切除術：7 例、回盲部切除術：5 例、直腸切断術：5 例、右半切除術:4 例、その他 4 例であった。手術時間は 227 分（128-449 分）、出血量 0ml（0-130ml）、術中合併症は認めなかった。術後在院日数は 6 日（4-43 日）、CD 分類 GradeIII 以上の合併症は 2 例（3.28％）であった。【結論】安全に“レジロボ”を導入することが出来た。若手外科医のモチベーションに繋がる。

B27

ロボット大腸手術 1 日縦 2 件の工夫と成績

大阪急性期・総合医療センター
西沢佑次郎、賀川義規、井上　彬、大里祐樹、
河邊祐輔、進藤実希、林　信貴、鈴木　謙、
小松久晃、広田将司、宮崎安弘、友國　晃、
本告正明、岩瀬和裕、藤谷和正

【はじめに】ロボット手術枠の問題で全大腸癌にロボット手術が施行できない施設が多く存在する。その解決には 1 日縦 2 件のロボット手術が必要となる。当科では 2021 年 12 月よりロボット縦 2 件を開始している。【工夫】気管挿管 tube 固定後からチーム全員、全力で手術準備をする。手術時間は 3 時間以内、入替時間は 20 分台、手術前後の時間は合計 40 分台を目標とする。【目的】2022 年前後期、2023 年前期、2023 年後期に分けて、ロボット縦 2 件の時間内達成率について調べる。【結果】1 件目入室～ 2 件目退室までの 8 時間以内達成率は、順に 13.6％、25％、47.6％であった。入替時間は、24 分、27 分、27 分で、手術前後の時間は 47 分、44 分、48 分であった。手術時間は 193 分、192 分、177 分であった。【考察】ロボット 1 日縦 2 件達成には、外科医が率先しつつ手術室全体で時間内に終わらせる意識を持つ事が重要となる。その上で、手術時間短縮や手術の組み方も重要と思われた。

B28

レジデントに対するロボット支援大腸手術の導入

大阪急性期・総合医療センター　消化器外科
賀川義規、井上　彬、西沢佑次郎、大里祐樹、
鈴木　謙、河邊祐輔、進藤実希、林　信貴、
小松久晃、広田将司、友國　晃、宮崎安弘、
本告正明、岩瀬和裕、藤谷和正

【背景】2022 年 5 月に日本内視鏡外科学会の「消化器外科領域ロボット支援内視鏡手術導入に関する指針」が改訂され、2022 年 8 月より大腸癌手術に対して卒後 3-5 年目の消化器外科後期研修医によるロボット支援手術を開始している。【対象と方法】後期研修医のロボット手術の安全性を後ろ向きに評価した。【結果】2022 年 8 月から 2023 年 9 月までに卒後 3-4 年目の消化器外科レジデント 7 名が現在、計 55 例、結腸ならびに直腸癌のロボット支援手術を執刀した。男女比 28:27 で年齢は 73 歳（43-95 歳）、術式：右半切 15 例、S 切 11 例、HAR9 例、LAR15 例、その他 5 例。手術時間 218 分（156-449 分）、出血量 0ml（0-130ml）術後在院日数 7 日（4-56 日）、CD 分類 GradeIII 以上 2 例（4％）であった。【結語】レジデントがロボット支援手術を安全に執刀することが出来ていた。若手ロボット外科医の育成プログラムに期待できると考える。

C01

右胃大網動脈を用いた冠動脈バイパス術後に判明した肝細胞癌に対して肝右葉切除術を施行した 1 例

[1] 大阪医科薬科大学病院　一般・消化器外科
[2] 大阪医科薬科大学病院　心臓血管外科
南　裕樹[1]、川口　直[1]、大門雅広[2]、富岡　淳[1]、
米田浩二[1]、朝隈光弘[1]、李　相雄[1]

右胃大網動脈（REGA）を用いた冠動脈バイパス術（CABG）は、安全性の確立された術式である。しかし、その後の腹部手術における REGA グラフトのトラブルは致命的な合併症を起こしうる。今回、REGA を用いた CABG 後に開腹肝右葉切除術を安全に施行した 1 例を経験したので報告する。症例は 81 歳男性。糖尿病、下肢閉塞性動脈硬化症、右冠動脈の高度狭窄に対して REGA を用いた CABG を施行された既往がある。CT で前・後区域 Glisson 分岐部に近接する肝細胞癌を認め、CABG の半年後に開腹肝右葉切除術を施行した。REGA グラフトは肝鎌状間膜と癒着しており、慎重に剥離を行った。また右葉切除後にできたスペースに左葉が落ち込むため、肝鎌状間膜を腹壁に固定することで REGA グラフトが牽引されるのを回避した。術中、術後に合併症はなかった。術前に REGA グラフトの走行を確認し、術中は愛護的に扱うことや心臓血管外科との連携を行っておくことが重要である。

C02

術前レンバチニブ＋シスプラチン肝動注療法により安全に肝切除を施行し得た 1 症例

和歌山県立医科大学　外科学第 2 講座
有本光之介、宮本　篤、速水晋也、上野昌樹、
岡田健一、清水敦史、北畑裕司、本林秀規、
松本恭平、川井　学

【緒言】レンバチニブ＋シスプラチン肝動注療法（LEN+HAIC）は、LEOPARD 試験において奏効率が 64.7% と良好な成績が報告されている。今回、LEN ＋ HAIC 後に肝切除を施行し、良好な経過が得られている症例を経験したので報告する。【症例】70 歳代男性。肝 S4 を主座に 5.5cm 大の肝細胞癌を認めた。肝門板や中肝静脈に広く接触しており、腫瘍縮小を企図し、LEN ＋ HAIC を導入した。約 3 カ月の治療にて腫瘍サイズは著変なかったが、腫瘍マーカーは陰性化を認め、拡大内側区域切除術を施行した。術中・術後経過に問題なく、術後 9 カ月が経過した現在、無再発生存中である。【考察】肝細胞癌に対する新規薬剤の開発が進み、治療選択肢が増えてきているものの、確立された術前・術後化学療法は現時点では存在しない。術前 LEN ＋ HAIC は有望な治療選択肢であると考えられ、今後のさらなる症例の蓄積が待たれる。

CO3

中間型肝癌（intermediate cell carcinoma）に対して拡大肝左葉切除術を施行した 1 例

大阪大学病院　消化器外科
島岡高宏、佐々木一樹、小林省吾、岩上佳史、
山田大作、富丸慶人、野田剛広、高橋秀典、
土岐祐一郎、江口英利

混合性肝癌は肝細胞癌、胆管細胞癌からなる腫瘍であるが、肝細胞、胆管細胞構造のいずれも持たない中間型肝癌（intermediate cell carcinoma:ICC）は稀である。今回、切除標本にて中間型肝癌であった症例を経験したので報告する。症例は 86 歳の男性､腹部大動脈瘤のステントグラフト置換術後の経過観察中に造影 CT にて肝 S4 に 52mm 大の肝腫瘍を確認した。造影 CT、EOB-MR ともに動脈相では辺縁優位、その後遷延性に内部が徐々に造影されるパターンを示し同時に中肝静脈に腫瘍浸潤傾向を認め、及び総肝動脈周囲のリンパ節腫大を認めた。腫瘍マーカーは CA19-9/CEA は正常値内、AFP 530ng/mL、PIVKA-II 120 mAU/mL であった。混合型肝癌（cT4N1M0 cStageIVA）として腹腔鏡下拡大肝左葉切除術（手術時間 355 分、出血量 40ml）を施行した。合併症なく術後 8 日目に退院した。術後病理診断で ICC pStageIIIA と診断した。現在術後 3 ヶ月で術後補助治療を実施せず無再発生存中である。

CO4

反応性リンパ節腫脹の経過観察中に肝細胞癌が疑われた胚中心進展性異形成症の一例

[1] 堺市立総合医療センター　外科
[2] 堺市立総合医療センター　病理診断科
仲野佐方里[1]､富原英生[1]､安原裕美子[2]､北川彰洋[1]、
前田　栄[1]、宮本敦史[1]、牛丸裕貴[1]、大原信福[1]、
武岡奉均[1]、今里光伸[1]、川端良平[1]、能浦真吾[1]

症例は 71 歳の男性。7 年前に縦隔、鎖骨上、左腋窩リンパ節腫脹を認め、悪性リンパ腫を疑い、左腋窩リンパ節、縦隔リンパ節生検を行ったが、反応性リンパ節腫脹を認めるのみであった。今回、サーベイランスの CT 検査で肝 S3 に腫瘤性病変の出現を認めた。造影 CT・MRI 検査で早期濃染、washout を示し、肝細胞癌が疑われたため、診断的治療目的に腹腔鏡下肝 S3 部分切除術を施行した。病理結果は、非特異的 T 細胞性過形成であるも反応性リンパ濾胞過形成を背景とし胚中心進展性異形成が疑われた。今回、珍しい症例を経験したので文献的考察を加え報告する。

CO5

直腸がん術後の転移性肝がんに対して開腹肝 S4g 部分切除を施行した 1 例

八尾徳洲会総合病院
明渡茉緒、藤井貴子、河島茉澄、山中宏晃、
井上雅文、豊田　亮、村上　修、木村拓也

【症例】75 歳女性。直腸癌（Rb）に対して 2023 年 4 月にロボット支援下直腸切断術施行。大腸癌の病理診断は Mixed neuroendocrine non- neuroendocrine neoplasm（MiNEN）of rectum，pT3N2aM0 stage IIIb であった。術後 CT で肝 S4 に 1.5cm 大の転移性肝癌が疑われたため紹介となった。2023 年 9 月に開腹肝 S4 部分切除を行い、原発巣同様の神経内分泌腫瘍の成分を認めた。【考察】直腸原発 MiNEN は報告例が少なく､比較的稀な病態である。また､MiNEN は 2017 年に WHO 分類で提唱された比較的新しい呼称であり、症例数の少ない疾患であるため治療法は確率されていない。今回、MiNEN の肝転移の切除後の予後と術後化学療法の必要性について検討した。【結語】直腸原発 MiNEN が肝臓に転移した一例を経験したので報告する。

CO6

化学療法に伴う薬剤性障害を制御し conversion surgery を施行し得た大腸癌肝転移の一例

京都大学　肝胆膵移植外科
橋根利花、笠井洋祐、政野祐紀、門野賢太郎、
小山幸法、内田洋一朗、穴澤貴之、長井和之、
伊藤孝司、石井隆道、波多野悦朗

背景：化学療法の進化により切除不能大腸癌肝転移の downstaging を得て conversion surgery（CS）へと至る症例が増加している。一方、化学療法に伴う薬剤性障害のため耐術困難となるリスクも伴う。症例：50 歳代女性。S 状結腸癌、両葉多発肝転移に対して CS を企図して原発巣切除後に mFOLFOX6+Pmab を 9 コース施行した。肝転移巣は著明に縮小したが、薬剤性間質性肺炎と類洞閉塞症候群による肝障害を来した。左葉病変に対してラジオ波焼灼療法を施行後にステロイド治療を開始し、右門脈塞栓を施行した。間質性肺炎と残肝予備能の改善、腫瘍増悪がないことを確認し、ステロイドを安全域まで減量できたところで肝右葉切除術を施行した。術後肝不全や間質性肺炎の増悪なく､8 日目に退院となった。結語：化学療法による downstaging の代償として薬剤性肝・肺障害を来したが、適切な管理により安全に CS を施行できた。

C07

比較的短期間で形態変化をきたした体質性黄疸を有する胆管内乳頭状腫瘍の一例

[1] 大和高田市立病院　外科
[2] 大和高田市立病院　乳腺外科
原　知里[1]、北東大督[1]、松本弥生[1]、福岡晃平[1]、佐多律子[2]、木下正一[1]、中川顕志[1]、加藤達史[2]、向川智英[1]

症例は 89 歳男性．盲腸癌 T3N0M0, Stage IIa に対して腹腔鏡下回盲部切除術を施行．術後 1 年半の造影 CT 検査で肝 S8 に 11mm 大の低濃度腫瘤が出現し，その 1 年後に同部位の中枢側に B8 から前区域胆管枝の拡張を伴う 12mm 大の低濃度腫瘤が出現した．MRI 検査で腫瘤は嚢胞状であったが結節も認めており，胆管内乳頭状腫瘍の診断のもと，腹腔鏡下肝部分切除術を施行した．病理検査では浸潤癌を伴う胆管内乳頭状腫瘍の診断であった．術前より体質性黄疸を認め，術中所見では黒色の肝実質を呈していたが、術後も大きな問題なく経過し，術後 12 日目に退院となり，術後 1 年が経過した現在も無再発生存中である．胆管内乳頭状腫瘍は肝内および肝外の胆管内に発生する乳頭状腫瘍で，胆道癌の前癌・早期癌病変とされているが，疾患概念としては未だ不明な点が多い．比較的短期間に形態変化をきたし，浸潤癌を合併した体質性黄疸を有する胆管内乳頭状腫瘍の一例を経験したので報告する．

C08

肝類上皮血管内皮腫に対する生体肝移植の治療経験

京都大学医学部附属病院　肝胆膵・移植外科
近森健太郎、穴澤貴行、伊藤孝司、影山詔一、西尾太宏、西野裕人、奥村晋也、政野裕紀、長井和之、内田洋一朗、石井隆道、波多野悦朗

肝類上皮血管内皮腫（Epithelioid hemangioendothelioma : EHE）は稀な腫瘍で、切除不能の場合、海外では肝移植が検討されるが本邦での実施例は極めて少ない。肝 EHE に対し生体肝移植で良好な経過が得られた症例を報告する。

症例は 39 歳女性。右季肋部痛を機に多発肝腫瘤を指摘された。腹腔鏡下肝生検で EHE と診断され当科紹介となった。腫瘍は肝両葉に多発し増大傾向が顕著で局所切除不能であった。しかし、Diffuse type ではなく Multifocal type であり、脈管侵襲も認めないことから、早期に肝移植を行うことで良好な予後が期待できると判断し、生体肝移植術を施行した。術後経過良好で術後 24 日目に退院、術後 8 ヶ月無再発生存中である。

切除不能な肝 EHE に対する治療法は確立されていないが、適応を限定すれば肝移植が有効な選択肢であると考えられた。

C09

光線過敏症治療中に乳房の皮膚炎で発症し術後皮膚症状が改善した乳癌の 1 例

宍粟総合病院
藤本真由、服部航士、衣笠章一、西尾公佑、港　海斗、山崎良定、佐竹信祐

85 歳女性。X 年 5 月より両側顔面～頸部、橈骨手根関節に発赤を認め、近医皮膚科で難治性の光線過敏症としてステロイドが投与されていた。11 月には左乳房の皮膚発赤を伴う腫瘤を認めたため当科を受診した。左乳房 C 領域に直径約 8cm の分葉状低エコー腫瘤を認め，生検にて壊死を伴う浸潤性乳管癌 :cT3N0M0, cStageIIB と診断し乳房全切除術とセンチネルリンパ節生検を施行した。最終病理診断は浸潤性乳管癌（solid type）, pT2N0M0, pStageIIA, ER（-）, PgR（+）, HER2（-）であった。術後内分泌療法を単独で開始した。術前は再燃を繰り返していた顔面等の皮膚症状は手術を契機に一旦消失した。X+1 年 2 月にはステロイド投与が中止となった。その後も術後 10 か月まで皮膚症状の再燃なく経過している。悪性腫瘍のデルマドロームとして皮膚筋炎や強皮症の報告があるが，自験例の皮膚症状も臨床的な経過から悪性腫瘍に関連する症状であった可能性が考えられる。文献的考察を加えて報告する。

C10

乳癌に対する放射線治療後に胸壁に発症した放射線誘発肉腫の 1 例

大阪医科薬科大学　胸部外科
森田琢郎、花岡伸治、佐藤　澄、文元總志、豊原功侍、進藤友喜、武田　翔、石原宏弥、勝間田敬弘

軟部腫瘍は本邦で年間 5000 人弱の報告があり，中でも悪性軟部腫瘍は約 20％を占める．悪性軟部腫瘍は二次性に発生することがあり，誘因として放射線治療やリンパ浮腫が挙げられる．今回，乳癌の術後放射線治療後に発生した平滑筋肉腫の一例を経験したので報告する．症例は 73 歳女性．X-8 年に右乳癌に対して部分切除術を施行し，残存乳房に対して放射線照射（44Gy/16Fr）を行った．X 年に同照射部位に腫瘤を認め，針生検で平滑筋肉腫の診断を得て、当科で胸壁腫瘍摘出術を施行した．その際の病理報告により Arlen らの診断基準を満たすことから，放射線誘発性肉腫と診断した．本症例は 4 ヶ月後に同部位近傍に再発を認め，再度の胸壁腫瘍摘出術を施行し，術後化学療法を行ったが 2 年後に死亡した．放射線誘発性肉腫は平均潜伏期間 5 年以上と比較的長く，今症例では 8 年を要しており，長期間のフォローが必要と思われる．

C11

結腸穿孔による左気胸をきたした外傷性横隔膜ヘルニアの 1 例

八尾徳洲会総合病院
西村淳史、市橋良夫、武田　翔

症例は 44 歳女性で統合失調症と精神発達障害があり、施設入所中であった。自己転倒し受傷した。その後、受傷後 5 日目に呼吸苦の訴えがあり、近医を受診した。左肺虚脱と左第 7,8 肋骨骨折、貧血進行があり、外傷性左血気胸の診断で当科紹介となった。胸部 CT で左気胸と横行結腸が胸腔内に脱出する左横隔膜ヘルニアの所見を認めた。以前の胸部レントゲンでは横隔膜ヘルニアを示唆する所見はなく外傷性横隔膜ヘルニアを疑い、受傷後 7 日目に緊急手術となった。手術は腹腔鏡で開始し、脱出した結腸を腹腔内に還納しようとしたが完全には還納できず、胸腔鏡でのアプローチを追加した。結腸は穿孔しており、一部胸壁と癒着していた。癒着剥離し、結腸を還納し穿孔部を部分切除し、ヘルニア門の修復を行った。術後問題なく経過している。胸腔内で結腸穿孔をきたした症例は非常に稀ではあるが、特に外傷性気胸の場合、同症例のようなケースがあることも考慮する必要がある。

C12

前立腺癌孤立性肺転移の 1 切除例

[1] 関西医科大学附属病院　呼吸器外科
[2] 関西医科大学附属病院　病理診断科
丸　夏未[1]、内海貴博[1]、松井浩史[1]、谷口洋平[1]、
齊藤朋人[1]、日野春秋[1]、蔦　幸治[2]、村川知弘[1]

【症例】77 歳男性【現病歴】前立腺癌に対して 2011 年放射線治療後。2016 年の胸部単純 X 線写真で肺野の異常陰影があり、気管支鏡下生検で前立腺癌肺転移と診断されホルモン療法開始。転移巣は一度消失したが、2023 年の胸部 CT で同部位に再度結節影が出現し、肺転移再再発が疑われ診断・治療目的に手術の方針となった。【検査所見】血液検査：PSA：2.72ng/mL で上昇 。単純 X 線写真：右下肺野に辺縁明瞭な 2cm 大の結節陰影。CT：2016 年撮影の CT で右肺下葉 S8 に 1.6cm 大の辺縁平滑な充実型結節を認めた。2021 年ホルモン療法後に一度消失。2023 年の CT で再度同様の結節陰影が同部位に出現した。【手術】胸腔鏡下右肺下葉部分切除施行。【病理所見】円柱状の腫瘍細胞が融合腺管を形成し増殖しており、既存の前立腺癌の転移と診断した。【考察】前立腺癌の孤立性肺転移は稀で、これまでに報告された症例は本例を含め 37 例のみである 。本症例を文献的考察とともに報告する。

C13

右総頸動脈閉塞を合併した A 型解離における術前評価に CT-perfusion が有用であった一例

和歌山県立医科大学　第一外科
出口雄也、本田賢太郎、國本秀樹、藤本貴大、
生地みづ穂、古田貴大、上松耕太、西村好晴

今回右総頸動脈閉塞を合併した A 型解離において CT-perfusion が有用であった一例を経験したため報告する。【症例】ADL 自立した 73 歳女性。定期的な病院受診はなく、常用薬もない方。自宅の庭に倒れているところを発見され当院救急搬送。来院時意識障害と左片麻痺、右共同偏視あり。造影 CT で A 型解離の診断。右総頸動脈閉塞を合併していた。発症から救急搬送までの時間が不明であり広範囲に梗塞があれば、手術により梗塞後出血を認めるリスクが高いため CT-perfusion で評価を行った。右大脳半球で CBF の低下、MTT の延長を認め、右大脳半球での虚血と代償性還流が示唆された。CBV は側頭葉でやや低下していたが、概ね左右差なく、広範な脳梗塞はないと判断した。同日緊急で上行置換術と右総頸動脈バイパス術を施行。術後脳出血は認めなかった。POD29 に自宅退院。【結語】急性期脳梗塞を合併した大動脈解離の手術適応に perfusion CT が有用であることが示唆された。

C14

人工血管感染による吻合部仮性瘤の十二指腸穿孔に対して緊急 EVAR と大網充填を施行した 1 例

大阪医科薬科大学　医学部　外科学講座　胸部外科学教室
浅田佑樹、牧浦琢朗、鈴木達也、打田裕明、
神吉佐智子、岡本順子、小澤英樹、大門雅広、
勝間田敬弘

人工血管の感染は重篤な合併症の一つであり、難治性かつ予後不良である。また稀に消化管穿孔を伴い、吐血や下血によるショック症状をきたし得る。今回我々は Ygraft 後人工血管感染による吻合部仮性瘤の十二指腸穿孔から下血で出血性ショックとなり、EVAR 後待機的に大網充填を施行し感染制御し人工血管温存した症例を経験したので報告する。症例は 82 歳男性で、X-3 年に腹部大動脈瘤に対して人工血管置換術を施行した。X 年 2 月に発熱、上腹部痛あり、X 年 4 月に下血、出血性ショックで当院搬送となり、緊急 EVAR を施行した。6 日後に十二指腸穿孔修復目的に開腹したが十二指腸の穿孔部は治癒しており、人工血管中枢側吻合部はステントグラフトが露出している状態であった。当日の人工血管再置換術は延期しリファンピシン浸漬と吻合部への大網充填を施行し手術終了とした。長期抗生剤加療の経過全身状態の改善を認め一時退院とし、現在感染の再燃を認めていない。

C15

術後 17 年目に骨盤内再発に対し腹腔鏡下ハルトマン手術を施行した直腸癌の一例

社会医療法人若草第一病院　外科
尾崎文哉、小田道夫、中本博之、池側泰洋、
田村地生、山中英治

症例は 66 歳女性。2005 年 6 月直腸癌に対し低位前方切除術施行した。術後病理結果は高分化型腺癌、深達度 mp、所属リンパ節転移認めステージ 3a であった。2009 年 7 月卵巣転移認め子宮及び両側付属器切除術施行し化学療法施行した。その後無再発で経過していたが 2021 年 5 月の CT で膣断端部に再発腫瘍指摘され左尿管浸潤から左水腎症も指摘された。本人手術化学療法拒否し経過見ていたが 2022 年 4 月の CT にて再発腫瘤の増大と左水腎症の増悪および多発肝転移疑いを認めた。関西医大紹介となり化学療法後 2022 年 8 月腹腔鏡下ハルトマン手術、尿管切除再吻合術施行された。手術時間 9 時間、出血量 120ml、病理結果は直腸癌再発、断端陰性であった。同年 9 月転移性肝腫瘍に対し腹腔鏡下 S6/S7 切除、2023 年 6 月転移性肝腫瘍に対し腹腔鏡下 S4/S8 切除施行された。直腸癌術後 4 年で再発手術、さらに初回手術より 17 年以上経過し再発発生し切除されることは稀である。

C16

腹腔鏡による魚骨除去と抗菌薬投与のみで治癒した魚骨による結腸穿孔の 1 例

公立宍粟総合病院　外科
藤村健一、西尾公佑、服部航士、衣笠章一、
佐竹信祐、山崎良定

【症例】70 歳台男性 . 左側腹部痛に対し近医で CT 検査を行い , 魚骨による下行結腸穿孔が疑われ当院紹介となった . 腹部は平坦・軟で左側腹部に圧痛を認めた . 血液検査では CRP5.44mg/dL と上昇を認めた . 腹部 CT では , 明らかな free air, 腹水を認めず , 下行結腸周囲の脂肪織濃度上昇と , 圧痛部位に一致して約 3cm 長の線状高吸収域像を認めた . 全身状態は安定しており , 炎症も限局的であることから腹腔鏡手術を行う方針とした . 腹腔内観察では , 脾弯曲部のやや肛門側の下行結腸の腸管外に完全に脱落した魚骨を認めた . 周囲腸管を詳細に検索するも穿孔部は同定できなかった . 腹腔内を洗浄後 , ドレーン留置のみで手術は終了した . 術後は絶食と抗菌薬投与で管理し , 術後 5 日目より食事を開始した . 術後 11 日目にドレーンを抜去し , 術後 13 日目に退院となった . 【結語】腹腔鏡による魚骨除去と抗菌薬投与のみで治癒した魚骨による結腸穿孔の 1 例を経験したので若干の考察を加えて報告する .

C17

絞扼性イレウスにより緊急手術を施行した妊婦の一例

市立奈良病院　外科
渡邉康平、渡邉信之、大辻晋吾、小林利行、
宮前眞人、中島慎吾、中瀬有遠、菅沼　泰、
稲葉征四郎

患者は 27 歳、女性、妊娠 20 週。既往歴として、異所性妊娠による腹腔鏡下右卵管切除術、クラミジア感染による骨盤膿瘍に対して開腹ドレナージ術がある。腹痛、嘔吐を主訴に当院救急外来を受診。腹痛は続いていたが、妊娠に関する異常所見は特に認めず、観察入院となった。入院後も鎮痛剤を頻回に要する強い腹痛が続き、高熱、炎症所見の著明な増悪を認めたため腹部造影 CT を撮像したところ、S 状結腸に造影不良域を認めた。虚血性腸炎もしくは内ヘルニアによる絞扼が疑われ、全身麻酔下で緊急手術の方針とした。S 状結腸は浮腫、拡張、発赤を認め、漿膜側からは明らかな壊死は認めなかった。直腸 S 状部近傍と S 状結腸との腹膜垂で索状物が形成され、その間隙に S 状結腸が内ヘルニアとなっていた。虚血範囲の S 状結腸を切除し機能的端々吻合を行った。術後経過は良好で 9 日目に軽快退院。母児ともに問題無く現在も妊娠継続中である。

C18

Pembrolizumab が奏功し根治切除し得た MSI-H 傍大動脈リンパ節転移陽性 S 状結腸癌の一例

[1] 兵庫医科大学　下部消化管外科
[2] 兵庫医科大学　炎症性腸疾患外科
吉野力丸 [1]、伊藤一真 [1]、大谷雅樹 [1]、今田絢子 [1]、
松原孝明 [1]、宋　智享 [1]、桑原隆一 [2]、堀尾勇規 [2]、
木村　慶 [1]、片岡幸三 [1]、別府直仁 [1]、内野　基 [2]、
池内浩基 [2]、池田正孝 [1]

［諸言］今回我々は傍大動脈リンパ節転移陽性 S 状結腸癌において MSI-H と評価され Pembrolizumab が奏功し根治切除し得た症例を経験した。［症例］60 代男性。腹痛を主訴に前医を受診、CT にて結腸の全周性壁肥厚、領域リンパ節・傍大動脈リンパ節の腫大を認め、当院を受診。下部消化管内視鏡検査で S 状結腸に全周性 2 型腫瘍を認めた。病理所見は adenocarcinoma であり S 状結腸癌 cT4aN2aM1a (LYM), cStageIVa と診断した。［臨床経過］遺伝子変異検査では、RAS wild、BRAF wild、MSI-High であり、人工肛門造設後、Pembrolizumab（200mg）q3w を 5 コース施行後、PR と診断し Conversion surgery を施行した。［手術および病理結果］S 状結腸切除、傍大動脈リンパ節郭清を施行した。病理結果では原発巣は por2, T4b, Ly1b, V0, N0, M1a (LYM)。傍大動脈リンパ節転移は 3/49 であった。［結語］MSI-H 傍大動脈リンパ節転移陽性 S 状結腸癌に対して Pembrolizumab が奏功し、根治切除し得た症例を経験した。

C19

臍転移（Sister Mary Joseph's nodule）で発見された横行結腸癌の 1 例

[1] 育和会記念病院　研修医
[2] 育和会記念病院　外科
高島智貴[1]、西森武雄[2]、櫻井康弘[2]、永井友英[2]、今本皓介[2]

74 歳女性。臍部のピリピリ感、その後同部が盛り上がってきたため当科を受診。臍部に膿が付着した約 1cm 大の腫瘤を認めた。それ以外は無症状。CT 検査で臍部皮下に低濃度腫瘤、横行結腸に腫瘤様陰影、肝に複数の低濃度腫瘤、ダグラス窩に複数の小結節を認めた。CEA は 761.2。大腸内視鏡検査で横行結腸に 2 型腫瘍あり。臍腫瘍の捺印細胞診で腺癌、横行結腸腫瘍の生検で tub2 であったので、横行結腸癌、臍転移、多発肝転移、腹膜播種と診断した。化学療法（Bmab+mFOLFOX6）を開始したところ、化学療法 12 回目の時点で、臍転移はほとんど可視できず、腹腔内の病変も縮小し、CEA は 30.2 となった。自覚症状や化学療法での有害事象もみられないため、化学療法を継続する予定である。臍転移は癌の終末期の臨床所見であり予後不良な徴候兆候とされているが、本症のように化学療法が効果的なものもあるので、臍腫瘤に遭遇した時は本疾患を念頭に置くことが重要と思われた。

C20

Covering ileostomy 閉鎖術後の憩室穿孔に対して内視鏡的クリップ術にて治癒した 1 例

近畿大学外科
永山孝郁、幕谷悠介、家根由典、尾川諒太郎、吉岡康多、和田聡朗、岩本哲好、大東弘治、所　忠男、上田和毅、川村純一郎

症例は 67 歳男性。直腸癌 cStageIIIc に対して術前放射線化学療法を施行した後、ロボット支援下直腸低位前方切除・右側方リンパ節郭清・covering ileostomy 造設を施行。術後経過良好で、術後 10 日目に退院となるが、退院後 high-output 症候群による高度脱水を認めたため、術後 2 ヶ月目に covering ileostomy 閉鎖術を施行。術後イレウスとなり、保存加療していたが、術後 10 日目の単純 CT 検査にて直腸背側に free air と骨盤内膿瘍を認め、縫合不全の疑いとなり、経肛門的に造影剤を注入したところ、注入後の単純 CT 検査にて仙骨前面に造影剤の漏出を認めた。しかし、造影剤の漏出は吻合部よりも口側に認めたため、精査目的に大腸内視鏡検査を施行したところ吻合部は問題なく、精査の結果、憩室穿孔の診断となる。全身状態良好であり、内視鏡的クリップ閉鎖術にて治癒を得た。直腸切除術後の骨盤内膿瘍は縫合不全を疑うが、その他の鑑別疾患も念頭に置くことが重要である。

C21

腹腔鏡下に切除し得た後腹膜神経節細胞腫の一例

大阪警察病院　消化器外科
石見優佳、文　正浩、中原裕次郎、岩本和哉、大橋朋史、内藤　敦、古川健太、高橋秀和、浅岡忠史、松田　宙、西川和宏、水島恒和

【症例】30 歳男性。CT で偶発的に総肝動脈頭側の後腹膜に 3cm 大の腫瘍を認めた。術前診断が困難であったため、診断治療目的に腹腔鏡下に摘出する方針とした。腫瘍は血管からの剥離は可能であったが、腹腔動脈神経叢からの剥離が困難であり、一部合併切除した。経過良好で術後 5 日目に退院した。病理結果は神経節細胞腫で、断端陽性だが良性腫瘍であったため経過観察とし、術後 2 年間無再発であった。【考察】神経節細胞腫は後腹膜腫瘍の 0.7 ～ 1.8％で、特異的所見に乏しく画像診断が困難である。基本的に高分化な良性腫瘍だが、低分化型への移行や合併もある。後腹膜腫瘍は悪性腫瘍の合併頻度が 46.8 ～ 85.5％と高く、診断困難な場合は診断治療目的に手術が必要となる。近年は腹腔鏡下に切除した報告もあり、本症例も選択した。【結語】術前診断が困難な後腹膜腫瘍に腹腔鏡下摘出術を施行し、神経節細胞腫と診断した一例を経験した。

C22

Nivolumab が奏効し pCR が得られた根治切除不能進行胃癌の 1 例

[1] 奈良県総合医療センター　消化器外科
[2] 奈良県総合医療センター　消化器内科
小倉　黎[1]、右田和寛[1]、西岡歩美[1]、米田裕亮[2]、中川　正[1]、井上　隆[1]、中多靖幸[1]、吉川高宏[1]、紙谷直毅[1]、根津大樹[1]、金井大海[1]、久保智弘[1]、松下　学[1]、松尾英城[2]、守屋　圭[2]、高　済峯[1]

【緒言】今回、我々は nivolumab が奏効し pCR が得られた根治切除不能進行胃癌の 1 例を経験したので報告する。【症例】70 歳男性。心窩部痛を主訴に近医を受診し、上部消化管内視鏡検査で噴門直下小彎に 2 型進行胃癌を指摘され、当院を受診した。造影 CT 検査で、肝 S3、S8 に転移認め、cT4aN2M1、cStageIVB と診断した。S-1 + oxaliplatin 療法、ramucirumab 療法を施行後、nivolumab 療法を開始した。6 コース終了後に原発巣とリンパ節縮小、肝転移巣の不明瞭化を認めた。PET 検査では、FDG 集積を認めず、根治切除可能と判断した。噴門側胃切除、肝部分切除、胆嚢摘出術を施行した。病理組織学的検査では、原発巣、リンパ節、肝臓に腫瘍細胞を認めず、化学療法の組織学的効果は grade3 と判定した。術後 2 か月現在無再発で経過している。【結語】根治切除不能胃癌では、後方ラインであっても、化学療法が奏効し根治切除が可能となる症例があることを念頭に置く必要がある。

C23

高齢の胃癌患者に対する術前化学療法の安全性についての検討

神戸大学大学院医学研究科　食道胃腸外科学分野
向山知佑、金治新悟、原田　仁、裏川直樹、
小寺澤康文、澤田隆一郎、後藤裕信、長谷川寛、
山下公大、松田　武、掛地吉弘

【はじめに】高齢者胃癌に対する術後補助化学療法は困難なことが多い。【目的】高齢の胃癌患者に対する術前化学療法の安全性を明らかにする。【方法】進行胃癌（cT3N+ 以上）に対し根治手術を行った 75 歳以上の高齢者 65 例を対象とした。術前化学療法＋手術群（NAC+ 群）と手術単独群（NAC- 群）に分け比較検討した。【結果】NAC ＋は 45 例、NAC- 群は 20 例であった。年齢は NAC ＋が低かった（77 歳 vs. 83.5 歳 , P ＜ 0.01）。NAC+ 群の術後補助化学療法導入率は有意に高かった（55.5 % vs.11.1 %, P ＜ 0.01）。12 例（60%）に Grade II/III の奏効を認めた。有害事象（CTCAE ≧ 3）は 8 例（40 %）に認めた。減量投与症例では、完遂率が高かった（87.5 % v.s. 58.3 %）。3 年全生存率は NAC+ 群で有意に高かった（75 vs. 36%, P=0.02）。【結語】術前化学療法は高齢の胃癌患者に対しても投与量の減量などにより安全に施行可能であり、予後も比較的良好であり選択肢の一つとなりうる。

C24

胃癌周術期に血球貪食症候群を呈した 1 例

関西医科大学総合医療センター　消化管外科
菱川秀彦、山道啓吾、向出裕美、吉田明史、
徳原克治

＜はじめに＞血球貪食症候群（hemophagocytic syndrome：以下 HPS）は他の病態との鑑別が難しく、診断および治療が遅くなることが懸念される。我々は幽門側胃切除後に縫合不全、HPS を合併した 1 例を経験したので報告する。＜症例＞56 歳、男性。治療前診断 L, post, gre, cType3, tub2 por, cT4aN2M0cStageIIIA とし術前化学療法 3 コース施行。腫瘍の縮小を認め、幽門側胃切除術、D2 リンパ節郭清、B-1 再建を行った。＜術後経過＞術後 8 日目に縫合不全の診断。CT ガイド下にドレナージ、抗生剤治療で保存的に経過。39 度台の発熱持続し、膠原病等も除外のため内科コンサルト。HPS を疑われ骨髄穿刺を行い診断に至った。ステロイドパルス療法で軽快した。＜考察＞HPS は治療時期を誤ると致命的な合併症となるため、消化器手術の周術期に発熱、肝脾腫、血球減少の 3 症状を認めた場合、HPS を除外診断として念頭におき骨髄穿刺、治療を進めていく必要がある。

C25

胃癌臍転移（Sister Mary Joseph's nodule）の切除術に components separation 法による腹壁形成を併用した 1 例

箕面市立病院・外科
村尾修平、平尾隆文、山本　慧、東口公哉、
武田　和、深田唯史、野口幸藏、團野克樹、
岡　義雄

症例は 82 歳、女性。食道胃接合部癌に対して、開腹噴門側胃切除術（D2 郭清）を施行した。病理診断は Ae、type3、tub2、pT4aN3M1P0CY1H0、pStage4 であった。術後 3 ヶ月目に臍部の疼痛が出現、同部位に鶏卵大の腫瘤を触知した。CT にて臍部に造影効果を伴う腫瘤影を認め臍転移（Sister Mary Joseph's nodule）と診断した。臍腫瘍切除及び腹壁修復術を施行した。筋膜欠損により直接縫合が困難であったため、components separation（CS）法で腹壁形成を行なった。術後経過は良好で合併症なく退院した。初回手術から 11 ヶ月経過した現在、化学療法施行中である。臍部の再発や腹壁瘢痕ヘルニアの発生は認めていない。

C26

腹腔鏡下幽門側胃切除術における新三角吻合の有用性

関西労災病院　外科
藤井純一、益澤　徹、杉村啓二郎、勝山晋亮、
手島和紀、中瀬達也、棟田真斗、宮崎賢二、
江上洋介、柳澤公紀、新毛　豪、池嶋　遼、
木下　満、平木将之、大村仁昭、畑　泰司、
武田　裕、村田幸平

背景：腹腔鏡下幽門側胃切除術の B-1 再建法である新三角吻合は、縫合不全リスクを低減させるべくデルタ吻合を改良した再建法である。当院では新三角吻合を導入しており、治療成績について後ろ向きに検討した。対象と方法：当院で 2020 年 1 月から 2023 年 8 月の間に腹腔鏡下幽門側胃切除術、B-1 再建を施行した 153 例を対象に、デルタ吻合と新三角吻合で治療成績を比較した。結果：デルタ吻合と新三角吻合で、出血量、術後在院日数、縫合不全の有無に差を認めなかった。十二指腸の浸潤を認めた症例（25% vs0%）または深達度が高い症例（12%vs6%）では新三角吻合の縫合不全の発生率が少なかった。考察：新三角吻合、デルタ吻合のいずれも安全に実施できていたが、十二指腸浸潤等などハイリスクと思われる症例では新三角吻合が縫合不全発生率を抑制し、有用であった。結語：新三角吻合は安全に実施可能であり、十二指腸浸潤などの症例では特に有用な再建法である。

C27

胃底腺型胃癌に対してロボット支援下噴門側胃切除術を施行した 1 例

大阪公立大学　消化器外科
佐野智弥、三木友一朗、吉井真美、笠島裕明、
福岡達成、田村達郎、渋谷雅常、豊川貴弘、
李　栄柱、前田　清

胃底腺型胃癌は 2010 年に提唱された比較的新しい胃癌の組織型であり、H. pyrori 未感染の胃に特徴的にみられる。症例は 60 歳男性。胃底部に存在する 5mm 程度の 0-IIa 病変が検診にて指摘され紹介受診となった。消化器内科と検討したところ、ESD が技術的に困難な可能性もあるとのことから、当科にてロボット支援下噴門側胃切除術を施行した。病理組織学的検査の結果、2 病変が確認され、ともに pT1a, Ly0, V0 であった。免疫染色の結果も胃底腺型腺癌として矛盾しない所見がみられた。術後 3 日目より食事再開、術後 5 日目にドレーンを抜去し、その後の経過は良好につき術後 12 日目に軽快退院された。今回、胃底腺型胃癌に対してロボット支援下に手術を施行した症例を経験したので若干の文献的考察を交えて報告する。

C28

胃癌における手術支援ロボットを用いた新たな内視鏡外科手術の教育

市立豊中病院　外科
柳本喜智、野間俊樹、川瀬朋乃、萩原清貴、
鈴木陽三、松下克則、山下雅史、佐藤秦史、
小林　昌、池永雅一、赤木謙三、岩澤　卓、
清水潤三、冨田尚裕、今村博司

【背景】ロボット支援手術が広く普及してきた現在において、修練医の内視鏡外科手術の修練の機会は減少してきており、少数の症例で効率のよい教育が重要になる。当院のロボット支援手術を用いた内視鏡外科手術の教育の工夫について報告したい。【教育方法】胃癌に対するロボット支援手術において、修練医はアシスタントポートから通常の内視鏡外科手術用デバイスを用いて内視鏡外科手術の術者として部分執刀する。指導医はサージョンコンソールからロボットを操作し、助手として参加する。その際、サージョンコンソール横に併設したビジョンカートのタッチモニター機能を用いて言語だけでなく視覚的な指導をタイムリーに行う。【結果】助手の部分執刀（内視鏡外科手術）という形で 20 例に手術支援ロボットを用いた教育を行ったが、C-D Grade ≧ 3 の合併症を認めず。【まとめ】当院の手術支援ロボットを用いた教育の取り組みは安全かつ有用である可能性がある。

D01

小腸癌を合併したクローン病に対して外科的切除を行った一例

[1] 滋賀医科大学　消化器外科
[2] 滋賀医科大学　消化器内科
内藤聖哉[1]、三宅　亨[1]、小島正継[1]、谷総一郎[1]、
全　有美[1]、仁科勇佑[1]、前平博充[1]、森治樹[1]、
竹中裕一[1]、貝田佐知子[1]、竹林克士[1]、大竹玲子[1]、
松永隆志[1]、石川　原[1]、西田淳史[2]、今井隆行[2]、
谷　眞至[1]

症例は 60 歳代、男性。15 年前からクローン病に対してインフリキシマブ、ウステキヌマブ、免疫調整薬で内科的治療されていた。これまでに繰り返す小腸狭窄に 3 回内視鏡拡張術が行われた。X 年 5 月に小腸狭窄による腸閉塞で入院した。回盲部から 30-40cm 口側の狭窄部位の生検で腺癌が検出し、クローン病に合併した小腸癌と診断し、腹腔鏡下小腸切除術を施行した。リンパ節郭清を伴う小腸切除術を施行し、Kono-S 吻合で再建した。術後合併症を認めず、術後 12 日目に退院となった。病理結果は Mucinous adenocarcinoma pT4aN0M0 pStage IIB（UICC 第 8 版）であった。術後補助化学療法でカペシタビンを 8 コース行い、術後 1 年半無再発で経過している。小腸癌はクローン病発症後 10 年の経過で 0.2%，25 年で 2.2% の発症率であり、狭窄病変を認めた場合、術前診断に難渋することが多い。長期クローン病罹患者で、狭窄病変を繰り返す症例は小腸癌の併存に注意することが肝要である。

D02

腸管外アニサキスを核とした好酸球性肉芽種による絞扼性腸閉塞の一例

明石医療センター　外科
宮崎隼人、大坪　出、菊地拓也、草野俊亮、
福田善之、水田憲利、芦谷博史、常見幸三、
豊川晃弘

症例は帝王切開歴のある 27 歳女性。腹痛を主訴に救急外来を受診した。CT 検査にて広範囲の小腸拡張、beak sign を認め、絞扼性腸閉塞の疑いで緊急手術を施行した。小腸壁漿膜下に約 2cm 大の扁平な結節性病変を認め、同部から肛門側小腸間膜に索状物を形成、その間隙に小腸が絞扼されていた。結節を含む小腸を切除し吻合を行った。病理学的には壊死したアニサキス虫体を核とした好酸球性肉芽種であった。医学中央雑誌で 1983 年から 2023 年までの期間、「アニサキス」「絞扼」をキーワードに検索すると 39 件の報告（会議録を除く）を認めた。その中でも腸管外アニサキス症が絞扼性腸閉塞の原因となったものは 11 例認めた。絞扼性腸閉塞の原因として稀ではあるが、腸管外アニサキス症も鑑別に挙げられると考え文献的考察を加えて報告する。

D03

腸閉塞で発症した回腸子宮内膜症の一例

奈良県総合医療センター　消化器・肝胆膵外科
金井大海、右田和寛、西岡歩美、中川　正、
井上　隆、中多靖幸、吉川高宏、紙谷直毅、
根津大樹、小倉　黎、久保智弘、松下　学、
高済　峯

【緒言】今回、腸管子宮内膜症が原因で腸閉塞が生じ、同時に虫垂子宮内膜症も発見された 1 例を経験したので報告する。【症例】42 歳女性。子宮内膜症で腹腔鏡下右卵管切除術の既往あり。また、腸閉塞で保存的治療を受けた既往あり。上腹部痛と嘔吐が出現し救急搬送され、癒着性イレウスの診断で保存的治療を受けた。退院 3 日後に同様の症状が再発し、手術加療目的に当科紹介となった。造影 CT では終末回腸に濃染される壁肥厚像を認め、入院 9 日目に腹腔鏡下手術を施行した。回盲部から口側に約 15cm で腸管漿膜下に腫瘤性病変を認め、それを中心に回腸がひきつれていた。また体外へ回盲部を出した際に、虫垂内に硬結を触れたため腫瘍の可能性を疑い虫垂も切除した。摘出標本の病理学的検査ではいずれも子宮内膜症の診断であった。術後経過は良好で術後 8 日目に退院した。【結語】女性の腸閉塞では腸管子宮内膜症の可能性も考慮する必要がある。

D04

Press through package 誤飲による小腸膀胱瘻の 1 例

明和病院
野村和徳、中島隆善、生田理紗、松木豪志、
長野心太、古出隆大、藤川正隆、一瀬規子、
笠井明大、岡本　亮、生田真一、仲本嘉彦、
相原　司、柳　秀憲、山中若樹

症例は 74 歳の男性で，熱発および血尿を主訴に当院受診した．膀胱造影で小腸の描出を認め、小腸膀胱瘻と診断した．熱発は遷延し濃尿も認めるようになり，保存的治療は困難と判断して手術を施行した．骨盤内において，仙骨前面に固着した膀胱と小腸間で瘻孔が形成されていた．瘻孔形成部位を含む膀胱部分切除および小腸部分切除を行い，膀胱壁の閉鎖は困難と判断し，右尿管皮膚瘻造設を行った．切除標本にて Press through package（PTP）が瘻孔形成部位の小腸に嵌入しており，PTP 誤飲による小腸膀胱瘻と診断した．術後に創感染を合併したが保存的に改善し，術 45 日後に退院となった．PTP 誤飲による腸管穿孔の報告は散見されるが小腸膀胱瘻の合併は極めてまれであり，文献的考察を踏まえて報告する．

D05

小腸良性腫瘍による腸重積症に対して腹腔鏡下回盲部切除術を行った一例

市立奈良病院　消化器外科
大辻晋吾、小林利行、渡邊信之、宮前眞人、
中島慎吾、中瀬有遠、菅沼　泰、稲葉征四郎

症例は 86 歳女性。前日からの右上腹痛を主訴に当院救急外来を受診された。腹部造影 CT を撮像すると回盲部に小腸の先行を認め、また小腸の先進部に 20mm 大の腫瘤を認めたことから小腸腫瘍による腸重積症と診断された。CT にて腸管虚血が疑われたため同日緊急手術となり、腹腔鏡下回盲部切除術を施行された。切除標本の病理診断結果は小腸粘膜下脂肪腫であった。術後経過は良好であり術後 9 日目に退院となった。成人の腸重積症は比較的稀な疾患であり腸重積の中の 5 ～ 10% 程度とされておりそのうち多くの症例で腫瘤性病変が存在する。そのため治療として外科的切除術が選択されることが多い。今回我々は小腸良性腫瘍による腸重積症に対して腹腔鏡下回盲部切除術を行った一例を経験したので文献的考察を加えて報告する。

D06

Peutz-Jeghers 症候群による過誤腫によって腸重積を生じた 1 例

健生会　奈良大腸肛門病センター
岡本光平、吉川周作、稲垣水美、稲次直樹

症例：41 歳、男性。既往歴：腸重積で小腸切除、大腸過誤腫内視鏡的切除。現症：下部消化管内視鏡検査時に、小腸ポリープが上行結腸に陥入し腸重積を呈していたが送気で回腸内に還納。無症状だったが腹部 CT でも上行結腸内腔に小腸ポリープを先進部とした腸重積を認め常態的な腸重積状態と判断し手術となった。術中所見では、回腸末端より 20cm に存在するポリープを先進部とし腸重積を呈しており、重積解除後にポリープを含む小腸部分切除を施行した。術後経過は良好で、術後 10 日目に退院となった。摘出標本の病理組織像も合わせて Peutz-Jeghers 症候群と診断。本疾患は過誤腫性ポリープを多発するため、腸重積の契機となる。また悪性腫瘍の合併も多く、定期的な内視鏡検査や各種癌検査を行う必要がある。

D07

急性虫垂炎に対して TANKO でアプローチした 112 例の検討

大阪急性期総合・医療センター　消化器外科
林　信貴、賀川義規、西沢佑次郎、井上　彬、
大里祐樹、鈴木　謙、河邊祐輔、進藤実希、
小松久晃、広田将司、宮崎安弘、友國　晃、
岩瀬和裕、本告正明、藤谷和正

【はじめに】当センターでは､穿孔や膿瘍形成を伴う虫垂炎も含めたすべての虫垂炎に TNAKO でアプローチし、必要に応じ虫垂切除術から回盲部切除術までを行う。【目的】虫垂炎に対する TNAKO の治療成績を後ろ向きに検討する。【方法】2020 年 4 月から 2022 年 12 月までに当センターで虫垂炎に対して TNAKO を施行した 112 例について調査した。【成績】年齢中央値は 53 歳（範囲：15-95 歳）で、男性 55 人：女性 57、BMI は 21.78（14.00-34.66）。術式は、虫垂切除 90 例、回盲部切除 13 例、盲腸部分切除 9 例。手術時間は 76 分（24-230 分）で､出血量は 0 ml（0-880 ml）。ポート追加を 3 例、開腹移行を 5 例で認めた。壊疽性が 42 例と最多で、蜂窩織炎性 45 例であった。術後合併症は 16 例に認め、内訳は麻痺性イレウスが 9 例、術後出血、肺炎が 2 例、その他が 3 例であった。【結論】様々な虫垂炎に対して炎症の程度に応じて術式を変更出来ることも TNAKO のメリットと考える。

D08

イマチニブによる術前化学療法後に根治切除し得た巨大十二指腸 GIST の 1 例

兵庫医科大学病院　上部消化管外科
立津捷斗、晃野秀梧、村上幹樹、北條雄大、
中尾英一郎、中村達郎、倉橋康典、石田善敬、
篠原　尚

【緒言】不完全切除の可能性が高い巨大胃 GIST に対するイマチニブによる術前化学療法の有効性は示されているが，胃以外の GIST に関しては一定の見解が得られていない．今回我々はイマチニブによる術前化学療法後に根治切除し得た巨大十二指腸 GIST の 1 例を経験したので報告する．【症例】66 歳，女性．腹部膨隆の精査で，腫瘍内部の壊死による感染の合併と横行結腸浸潤を伴う 12cm 大の十二指腸 GIST を認め当院に紹介となった．術前化学療法としてイマチニブを 4 カ月間投与後，十二指腸部分切除および横行結腸切除を伴う腫瘍切除術を施行した．【結語】巨大十二指腸 GIST に対してもイマチニブによる術前化学療法が有効である可能性が示唆された.

D09

大腿ヘルニア虫垂嵌頓の一例

多根総合病院　外科
河本知樹、小川　稔、大竹弘泰、福田雄介、
今中　孝、實近侑亮、小澤慎太郎、林田一真、
加藤弘記、細田洋平、森　琢児、小川淳宏、
上村佳央、西　敏夫、丹羽英記

症例は 76 歳女性。右鼠径部腫脹を主訴に前医を受診し、右大腿ヘルニア虫垂嵌頓および穿孔と診断された。手術目的に当院へ紹介受診となり、同日、腹腔鏡下虫垂切除術およびドレナージ術を施行しヘルニア根治術は二期的に行うこととした。退院後の術後 12 日目に遺残しているヘルニア嚢内に膿瘍を形成し、再入院の上、エコーガイド下に鼠径部を切開し膿瘍をデブリし、遺残したヘルニア嚢を可及的高位で結紮し摘出した。その後の経過は良好で、ヘルニア再発や膿瘍の再燃なく経過している。今回、比較的まれな虫垂を内容物とする大腿ヘルニア（de Garengeot hernia）の嵌頓症例を経験したので若干の文献的考察を踏まえて報告する。

D10

遅発性に発症した外傷性腹壁ヘルニアに対して腹腔鏡下ヘルニア修復術を施行した一例

済生会中和病院　外科
中原誠司、池西一海、石岡興平、福本晃久、
青松幸雄、中島祥介

症例は 68 歳男性.右側腹部痛を主訴に近医を受診し，右側腹部から腹壁ヘルニア門の診断で加療目的に当科紹介となった .61 歳時に交通外傷で同部位の受傷歴あり，開腹手術歴なし . 立位で右側腹部に小児頭大のヘルニアを認めた .CT では同部位の腹壁ヘルニアを認めた . 遅発性外傷性腹壁ヘルニアの診断で，腹腔鏡下ヘルニア修復術を施行した . 術後合併症なく第 4 病日に退院した . 術後 1 か月で再発なく経過している . 外傷性腹壁ヘルニアはヘルニアの中でも頻度は稀である . その内，腹腔鏡下で修復した症例は医中誌で検索して 30 例認めた . 今回我々は遅発性外傷性腹壁ヘルニアに対して腹腔鏡下ヘルニア修復術が安全かつ有効であった症例を経験したので文献的考察を含めて報告する .

D11

虫垂が絞扼帯となった絞扼性腸閉塞の 1 例

大阪医療センター外科
阿部　優、高橋佑典、徳山信嗣、河合賢二、
松井優紀、俊山礼志、山本昌明、酒井健司、
竹野　淳、後藤邦仁、宮崎道彦、高見康二、
平尾素宏、加藤健志

絞扼性腸閉塞は術後癒着により生じることが多いが虫垂自体が絞扼帯となり発症した報告例は少ない。症例は 62 歳, 女性。直腸癌に対し腹腔鏡下直腸切断術を施行。骨盤死腔炎に対しドレナージを継続中であった。突然の腹痛を自覚し腹部 CT を施行すると小腸の closed loop を認め絞扼性腸閉塞と診断し緊急手術を施行した。虫垂先端が子宮底部に癒着しヘルニア門を形成し小腸が嵌頓し絞扼されていた。癒着を剥離し絞扼を解除した。小腸の血流は保たれており腸切除はせず虫垂切除のみ行った。虫垂先端に限局した炎症を認めた。骨盤死腔炎の炎症が虫垂先端に及び生じた二次性虫垂炎により子宮に癒着したと考えられた。

D12

膵頭十二指腸切除術後のドレーン抜去後に発症したドレーンサイトヘルニアによるイレウスの 1 例

関西医科大学　外科学講座
松井雄基、橋本大輔、里井壮平、山木　壮、
松村和季、宮崎秀高、デニスツブルスキ、
グエンタンサン、関本貢嗣

【緒言】腹部手術におけるドレーン留置の意義はインフォメーションドレナージ , 予防的ドレナージである . しかしドレーンを留置することによる合併症も少なからず存在し , その一つとして今回報告するドレーンサイトヘルニアが挙げられる .【症例】78 歳男性 .IPMC の診断で膵頭十二指腸切除術を施行した . 手術時間 318min, 出血量 780ml（輸血なし)、24Fr J-vac ドレーンをウィンスロー孔と膵空腸吻合部前面にそれぞれ留置した . 術後 6 日目にドレーン全て抜去するも , 術後 11 日目に嘔吐あり , CT の結果ウィンスロー孔ドレーン抜去部のドレーンサイトヘルニア陥頓による閉塞性イレウスと診断した . 再手術にてドレーン抜去部より脱出している小腸を腹腔側から引き抜き , ドレーン孔を閉鎖した . 腸管損傷なく切除は不要であった . 術後 , イレウスは速やかに改善し , 全身状態が安定した後 , 転院となった .【結語】ドレーンサイトヘルニアは術後早期の合併症として留意すべきものの一つである。

D13

柿胃石による閉塞性イレウスに対し手術を実施した一例

医学研究所北野病院　消化器外科
久野晃路、中能玲央、藤本貴士、山本健人、
仲野健三、河合隆之、奥知慶久、井口公太、
田中英治、福田明輝、田浦康二朗、寺嶋宏明

【はじめに】柿胃石はイレウスの原因となることがあり、ときに手術加療を要する。

【症例】85 歳、男性。週に 2-3 回柿を食す習慣があり、胃癌に対し幽門側胃切除術後であった。腹痛、嘔吐を主訴に当院受診し CT による精査で、25mm 大の柿胃石が疑われる物質が小腸に嵌頓していた。イレウス管留置とし、入院翌日にイレウス管よりコーラを注入し溶解療法を実施した。入院翌々日の CT で柿胃石は 2mm 程度縮小がみられ肛門側小腸へ移動したものの、イレウス管排液量の減少なくコーラによる溶解は困難と判断、手術加療を実施した。【手術所見】小腸の拡張は全体に軽度で、イレウス管先端より肛門側小腸・盲腸を用手的に確認した。また、術中イレウス管造影を実施したが明らかな胃石は認めなかった。術直後 CT 撮像し、胃石の消失が確認できた。【結語】柿胃石による閉塞性イレウスに対し、イレウス管による減圧・コーラ溶解療法後に手術を実施した。文献的考察を加え報告する。

D14

小児外傷性消化管穿孔に対して単孔式腹腔鏡補助下手術で治療し得た 1 例

[1] 関西医科大学外科学講座小児外科
[2] 関西医科大学外科学講座
青木望実 [1]、東田愛莉 [1]、田中里奈 [1]、吉本紗季子 [1]、
奥坊斗規子 [1]、佐竹良亮 [1]、中村弘樹 [1]、土井　崇 [1]、
関本貢嗣 [2]

小児の鈍的腹部外傷での消化管損傷の割合は 15% ほどと報告されており比較的少ない。今回我々は、小児の外傷性消化管穿孔に対して単孔式腹腔鏡補助下に治療し得た症例を経験したので報告する。症例は 14 歳男児、自転車走行中に転倒しハンドルで腹部を強打した。CT にて腹腔内遊離ガスを認め、緊急手術の方針となった。臍部単孔式腹腔鏡操作にて血性の汚染腹水を吸引洗浄した。胃大彎側大網に血腫を認め、その背側の横行結腸に漿膜損傷があり、これを臍創部から体外に露出して縫合閉鎖した。さらに背側の腸管を観察すると空腸に穿孔部位を認め、これを同様に縫合閉鎖した。術後経過は良好で、11 日目に退院した。小児における外傷性消化管穿孔に対して、単孔式腹腔鏡アプローチの有用性が確認された。また消化管穿孔に対する腹腔鏡手術では、背側の腸管でより損傷の程度が大きい可能性を考慮した損傷部位検索が重要と思われた。

D15

電解質喪失症候群を伴った巨大直腸絨毛腫瘍に対して外科的切除を施行した 1 例

[1] 堺市立総合医療センター 外科
[2] 堺市立総合医療センター 病理診断科
井田和美[1]、大原信福[1]、今里光伸[1]、能浦真吾[1]、北川彰洋[1]、牛丸裕貴[1]、富原英生[1]、武岡奉均[1]、前田　栄[1]、川端良平[1]、安原裕美子[2]、宮本敦史[1]

70 歳男性。慢性的な下痢症状のある患者が、全身倦怠感と食思不振にて来院し、高血糖高浸透圧症候群にて入院した。血液検査にて腫瘍マーカー高値を認め、精査にて横行結腸に進行癌と、上部～下部直腸にかけて約 12cm 長の巨大な側方発育型腫瘍を認めた。腫瘍は大部分が絨毛成分から成る結節混在型であった。治療にて軽快し退院するも、持続する下痢症状から高度脱水、電解質異常を呈して再入院となり、原因として直腸絨毛腫瘍による電解質喪失症候群が疑われた。全身状態改善後、進行横行結腸癌に対してロボット支援下結腸右半切除術を施行し、その後直腸絨毛腫瘍に対してロボット支援下経肛門的全直腸間膜切除術を施行した。切除標本の病理学的検査では、一部粘膜下層深層に浸潤する腺癌を伴った絨毛腺腫と診断された。術後経過は良好で電解質異常は速やかに改善した。電解質喪失症候群を呈した直腸絨毛腫瘍は比較的稀な病態であり、文献的考察を加えて報告する。

D16

穿孔性虫垂炎をきたした虫垂子宮内膜症の 1 例

春秋会城山病院　消化器・乳腺センター
山口泰幸、新田敏勝、久保隆太郎、多木雅貴、松谷　歩、大路　博、北田和也、石井正嗣、石橋孝嗣

【緒言】腸管子宮内膜症は全子宮内膜症の 12-37％を占める疾患であり、虫垂子宮内膜症は腸管子宮内膜症のうち 3.0％と比較的まれな疾患である。今回､穿孔性虫垂炎をきたした虫垂子宮内膜症の 1 例を経験したので報告する。【症例】症例は 45 歳女性、右下腹部痛を主訴に当院を受診され、CT 検査より穿孔性急性虫垂炎の診断とし同日緊急で手術を行った。術後の病理組織学的所見より虫垂子宮内膜症に起因する穿孔性虫垂炎と診断した。【考察】虫垂子宮内膜症は術前診断が困難な疾患であるが、腸重積や消化管出血、急性虫垂炎や穿孔性虫垂炎などの原因となり得る。特に子宮内膜症や子宮筋腫の既往がある場合には虫垂子宮内膜症の可能性をも考慮し、ホルモン治療による追加治療も含めて治療にあたる必要がある。【結語】術後の病理学的所見により診断した虫垂子宮内膜症を経験したので報告した。

D17

痔瘻癌との鑑別が困難であった脱分化型脂肪肉腫の 1 例

りんくう総合医療センター　外科
柳　尚吾、三宅正和、市川善章、大賀瑶子、丸川大輝、古川陽菜、東　重慶、綱島　亮、森島隆宏、柏崎正樹、種村匡弘

症例は 70 歳女性。画像検査にて痔瘻に伴う膿瘍を疑われ、外科紹介となった。従来、生検を施行し病理診断後に手術をおこなうことが望ましいが膿瘍であれば病理診断は難しく自壊させてしまうことで手術での根治性が損なわれる可能性も考え、病理検査は施行せず、腹腔鏡下直腸切断、会陰合併切除、大殿筋による会陰再建を行った。最終病理組織診断結果は脱分化型脂肪肉腫で肛門管との交通は認めなかった。脂肪肉腫は、高分化型脂肪肉腫、脱分化型脂肪肉腫、粘液型脂肪肉腫、多形型脂肪肉腫に分類される。脱分化型脂肪肉腫は高悪性度の希少腫瘍である。今回、痔瘻癌との鑑別が困難であった脱分化型脂肪肉腫の 1 切除例を経験したため文献学的考察を加えて報告する。

D18

血便により発見された肺癌結腸転移の一切除例

大阪医療センター　消化器外科
上村　廉、徳山信嗣、河合賢二、高橋佑典、加藤健志

【緒言】肺癌の結腸転移は稀であり , 今回肺癌の結腸転移に対して切除を行った一例を経験したので文献的考察を交えて考察する .【症例】81 歳 , 男性 . 扁平上皮肺癌 cT3N2M0 cStageIIIB に対して当院呼吸器内科で放射線治療施行され , 化学療法導入予定であった . 腹痛 , 血便が生じ精査にて横行結腸に狭窄を伴う全周性 2 型進行癌が指摘された . 狭窄・出血のコントロール目的に腹腔鏡下結腸右半切除術を施行した . 既知の横行結腸の腫瘍以外に上行結腸にも腫瘍性病変を認め , 病理結果で扁平上皮肺癌の結腸転移と診断された . 術後 , 呼吸器内科でペムブロリズマブ開始され , 病勢は維持されている .【結語】血便を契機に肺癌結腸転移を指摘され手術加療を行い , 術後化学療法を行うことができた一例を経験した .

D19

大腸髄様癌の 3 例

大阪市立総合医療センター
多田隆馬、井関康仁、西村潤也、西居孝文、
長谷川毅、櫻井克宣、久保尚士、田嶋哲三、
村田哲洋、高台真太郎、清水貞利、金沢景繁、
井上　透、西口幸雄

大腸髄様癌はかつて低分化型腺癌に含まれていたが、2013 年に改訂された大腸癌取扱い規約第 8 版において初めて記載された比較的新しい概念の組織型である。全大腸癌の 2－3% とされており、高齢者、女性、右側結腸に好発し比較的予後良好と報告されている。3 例の大腸髄様癌症例を経験したために文献的考察を加えて報告する。年齢はいずれも 80 歳以上であり、全員女性であった。腫瘍占拠部位は横行結腸 2 例、上行結腸 1 例であった。全例肉眼型は 3 型であった。生検の病理組織診断では、2 例は低分化型、1 例は中分化型であった。全例、遠隔転移は認めなかった。術式は、横行結腸癌は腹腔鏡下横行結腸切除術を、上行結腸癌は回盲部切除術を施行した。病理組織診断は、髄様癌であった。深達度は T2 2 例、T3 1 例であった。リンパ節転移は、N0 が 2 例、N1b が 1 例であった。高齢であり全症例で術後補助化学療法は施行せず、現在のところ再発は認めていない。

D20

当院における虫垂癌切除症例 23 例の臨床病理学的検討

大阪急性期・総合医療センター
大里祐樹、賀川義規、井上　彬、西沢佑次郎、
河邊祐輔、進藤実希、林　信貴、鈴木　謙、
小松久晃、広田将司、宮崎安弘、友國　晃、
岩瀬和裕、本告正明、藤谷和正

【はじめに】原発性虫垂癌は比較的まれな疾患である。当院で切除した虫垂癌の臨床病理学的特徴について調査した。【対象と方法】2007 年 2 月～ 2023 年 9 月に、当院で手術を施行し虫垂癌と診断された 23 例に対して、後方視的に臨床病理学的因子について検討した。【結果】年齢中央値は 70 歳（37-88 歳）であった。虫垂穿孔は 5 例で認めた。術式は回盲部切除術が 15 例、虫垂切除術が 5 例（内 3 例で、回盲部切除術施行）、盲腸部分切除術が 2 例、結腸右半切除術が 1 例であった。組織型は、tub1/2：11 例、muc：6 例、LAMN：4 例、por：1 例、sig：1 例であった。病期は、pStageI：6 例、pStageII：5 例、pStageIII：5 例、pStageIV：7 例であった。術後観察期間中央値は 36.4 ヶ月（0.367-136 ヶ月）であった。3 年生存率に関与する可能性がある因子は虫垂穿孔のみであった（p=0.0555）。【結論】原発性虫垂癌において切除時の虫垂穿孔は予後不良に関与している可能性がある。

D21

当院の結腸癌切除症例における体腔内吻合と体外吻合での術後回復の比較検討

大阪大学　消化器外科
井上卓哉、浜部敦史、竹田充伸、関戸悠紀、
波多　豪、荻野崇之、三吉範克、植村　守、
土岐祐一郎、江口英利

【目的と方法】当院で 2022 年 8 月から 2023 年 7 月の間に施行した，結腸癌に対する鏡視下切除例 63 例を対象に，背景因子，臨床病理学的特徴および術後腸管機能について，体腔内吻合群（IA 群）と体外吻合群（EA 群）の両群を後ろ向きに比較検討した．【結果】IA 群は 30 例，EA 群は 33 例であった．患者因子は，年齢，性別，BMI，ASA-PS に有意差を認めず，腫瘍因子では，腫瘍の局在（C/A/T/D）は 11/12/5/2 vs 7/16/9/1 で，EA 群で T3 以深の割合が高かった（14 例 vs 25 例）．手術因子は，ロボット支援手術の割合は IA 群で高く（19 例 vs 9 例），EA 群で出血量が多かったが（10mL vs 30mL），手術時間に有意差を認めなかった（265.5 分 vs 270 分）．術後評価項目中央値は，術後初回排ガス（2 日 vs 2 日），初回排便（3 日 vs 2 日），食事再開（3 日 vs 4 日）に有意差はなく，術後在院日数は IA 群で短かった（9 日 vs 11 日）．【結語】体腔内吻合と体外吻合で術後腸管蠕動回復の期間に有意差を認めなかった．

D22

十二指腸、横行結腸、回腸に浸潤を伴うデスモイド腫瘍に対して SILS（single incision laparoscopic surgery）で切除した 1 例

[1]和歌山県立医科大学附属病院　臨床研修センター
[2]和歌山県立医科大学　第 2 外科
[3]和歌山県立医科大学　病理診断科
大塚啓史[1]、冨永信太[2]、早田啓治[2]、尾島敏康[2]、
合田太郎[2]、北谷純也[2]、中井智暉[2]、川井　学[2]、
高橋祐一[3]

【緒言】デスモイド腫瘍は組織学的には良性の線維増殖性腫瘍であるが、浸潤性発育や局所再発を来すことから臨床的には良悪性の中間的な腫瘍として位置づけられる。治療の第一選択は切除であるが、浸潤性に発育するため周囲臓器の合併切除など個々の症例に応じた治療法の検討が必要である。【症例】40 歳女性。クローン病加療中スクリーニングの CT にて十二指腸の下十二指腸角から壁外に発育する腫瘤を認め、増大傾向のため EUS-FNA を施行した。Spindle cell tumor の診断で、悪性の否定に全体の観察が必要であること、若年であることから切除の方針とした。整容面も考慮し、帝王切開創痕を用いて SILS にて手術を行った。腫瘍と回結腸動静脈との剥離は困難で、十二指腸以外にも横行結腸と回腸末端に浸潤していたため、右側結腸切除を伴う十二指腸部分切除にて腫瘍を完全に切除した。【結語】SILS で安全に完全切除しえたデスモイド腫瘍の症例を経験した。

D23

小腸重積を契機に発見された小腸 GIST の一例

箕面市立病院　外科
冨田菜穂子、深田唯史、村尾修平、山本慧、
東口公哉、武田　和、高畠弘幸、豊田泰弘、
中根　茂、團野克樹、平尾隆文、山本　仁、
岡　義雄

症例：80 歳台の女性。現病歴：3 週間前から持続する腹痛を主訴となる。身体所見：腹部平坦軟、圧痛なし、腹膜刺激症状も認めず。画像所見：腹部 CT では小腸重積を認め先進部に 3cm 大の腫瘤を認めた。手術所見：臍正中切開で開腹。創直下に重積した小腸を認めた。腫瘍を含む小腸を切除し、機能的端々吻合で再建した。病理所見：類円形核を有する細胞が増生の主体で固有筋層内から内腔に向かって増生していた。免疫染色：CD34 (-), c-kit (-), DOG2 (-), S100 (-), aSMA (-), CK (-), desmin (-), PDGFRA (+)。以上より類上皮型 GIST と診断した。結語：今回小腸重積を経過に発見された小腸 GIST の一例を経験した。文献的な考察を含めここに報告する。

D24

小腸癌を契機に Lynch 症候群が強く疑われた 1 例

[1] 和歌山県立医科大学附属病院　臨床研修センター
[2] 和歌山県立医科大学　第 2 外科
[3] 和歌山県立医科大学　病理診断科
松下絢華 [1]、冨永信太 [2]、早田啓治 [2]、尾島敏康 [2]、
合田太郎 [2]、北谷純也 [2]、中井智暉 [2]、川井　学 [2]、
三笠友理奈 [3]、小島史好 [3]

【緒言】Lynch 症候群はミスマッチ修復遺伝子の生殖細胞系列変異を原因とする常染色体優性遺伝性疾患である。Lynch 症候群が疑われる場合には遺伝カウンセリングを経て確定診断を行うことで、Lynch 症候群関連がんの発症リスクを考慮した患者本人の治療やサーベイランスを行える。さらに血縁者も遺伝学的検査を行うことで、本疾患に合わせたサーベイランスを行い、早期診断や早期治療が可能となるため意義深い。【症例】82 歳女性。イレウスを契機に小腸腫瘍と診断し、腹腔鏡下空腸切術を施行した。病理学的に空腸原発腺癌と診断され、既往に十二指腸乳頭部癌、上行結腸癌、下行結腸癌、胃癌があることから Lynch 症候群を疑った。アムステルダム基準を満たし、MSI-H のため、遺伝カウンセリング受診予定である。【結語】小腸癌を契機に Lynch 症候群が強く疑われた 1 例を経験した。

D25

腹腔鏡下に切除し得た巨大憩室を伴う空腸 GIST の 1 例

京都大学医学部附属病院　消化管外科
門場洸二郎、奥村慎太郎、坂東裕貴、木下裕光、
森本智紀、坂本享史、笠原桂子、前川久継、
岡村亮輔、錦織達人、星野伸晃、板谷喜朗、
久森重夫、角田　茂、肥田侯矢、小濱和貴

症例は 71 歳、男性。CT にて壁肥厚を伴う最大径 7cm の空腸憩室を認め、精査目的に当院紹介となった。腫瘍の存在が疑われ、ダブルバルーン内視鏡下に空腸憩室粘膜の生検を行ったが確定診断には至らなかった。その後、下血と腹痛が出現し、空腸憩室炎、汎発性腹膜炎と診断し、緊急手術を施行した。腹腔鏡下に観察すると空腸憩室は周囲の小腸と炎症性に癒着していた。これを剥離した後、憩室前後で空腸を切離した。憩室は横行結腸とも強固に癒着し剥離困難であったため横行結腸を合併切除した。空腸同士、横行結腸同士をそれぞれ体腔内で吻合し手術を終了した。心サルコイドーシスでステロイド 10mg を内服していたため、慎重に食事を再開し、特に合併症なく術後 22 日目に退院した。病理組織診では空腸憩室全体を占める GIST と診断され、腫瘍は横行結腸漿膜下に浸潤していた。巨大憩室を伴う空腸 GIST という稀な 1 例を経験したため報告する。

D26

クローン病の膿瘍形成症例、穿孔症例、瘻孔形成症例に対する腹腔鏡手術 59 例の検討

[1] 兵庫医科大学病院　炎症性腸疾患外科
[2] 兵庫医科大学病院　下部消化管外科
新井舞香 [1]、楠　蔵人 [1]、長野健太郎 [1]、桑原隆一 [1]、
堀尾勇規 [1]、木村　慶 [2]、片岡幸三 [2]、別府直仁 [2]、
内野　基 [1]、池田正孝 [2]、池内浩基 [1]

【目的】クローン病（CD）に対する腹腔鏡手術については初回の狭窄症例に対する回盲部切除術がよい適応とされている。その一方で膿瘍形成症例や瘻孔形成症例に関しては習熟した術者であれば試みるべきとの指針もなされている。当科における CD の膿瘍、穿孔、瘻孔症例に対する腹腔鏡下手術の手術成績について報告する。【方法】2017 年 9 月から 2023 年 9 月までに当院で CD（膿瘍、穿孔、瘻孔症例）に対して腹腔鏡手術を施行した 59 症例に対して検討を行った。【結果】患者は手術時平均年齢 29.9 歳で、男性 43 例、女性 16 例であった。 モントリオール分類 A1　11 例　A2　44 例　A3　4 例、L1 22 例 L2 1 例　L3　26 例であった。膿瘍形成が 27 例、瘻孔形成症例が 24 例、穿孔症例が 8 例であった。Clavien-Dindo3 以上の合併症は 1 例で腸閉塞（3a）であった。【結語】クローン病に対する腹腔鏡手術は膿瘍、穿孔、瘻孔症例でも症例を選択すれば安全に施行できる可能性が示唆された。

D27

婦人科術後の腸閉塞に対し手術を行った 1 例

兵庫県立西宮病院　外科
福森　慧、小林照之、岸健太郎、内山優史、
水野剛志、高市翔平、笹生和宏、小森孝通、
橋本和彦、福永　睦

症例は 70 代女性。2023 年に上腹部痛を主訴に紹介受診された。既往にて、4 年前に子宮体癌に対して子宮附属器切除、骨盤内リンパ節郭清を施行されていた。腹部造影 CT にて、骨盤腔右側に小腸が closed loop を形成しており、口側腸管の拡張を認め絞扼性の腸閉塞が疑われ同日手術を施行した。腹腔鏡補助下にて腸閉塞解除術を施行した。手術時間 123 分、出血量 18ml であった。手術所見として、右外腸骨動静脈の間隙に回腸末端が約 10cm 程迷入し内ヘルニアの所見であった。用手的に引き抜き、腸閉塞を解除し腸管血流は保たれていたため温存した。外腸骨動静脈の間隙は、終末回腸と腸間膜で覆い、骨盤腹膜に数か所固定し再発予防とした。術後は経過良好で、術後 8 日目に退院した。骨盤内リンパ節郭清の既往がある腸閉塞では、露出脈管が原因となっている可能性を念頭に、画像診断や手術中に注意して観察を行うことが重要と考えられる。

D28

ICG 蛍光法により腸管温存できた大網裂孔ヘルニア嵌頓の 1 例

神戸赤十字病院　外科
槌田透子、久保田哲史、前村早希、服部賢司、
大久保悠祐、河本　慧、石堂展宏、門脇嘉彦

症例は 70 代男性で、昼食後に突然複数回の嘔吐を生じたため、前医を救急受診した。前医での血液検査と単純 CT（発症後 30 分）では明らかな異常所見を認めず鎮痛剤を投与されたが症状持続したたため、2 時間後に当院へ転院搬送となった。当院で単純 CT（発症後 3 時間 30 分）と血液検査を再検し、炎症反応の上昇と右上腹部に closed loop を認め内ヘルニアによる絞扼性腸閉塞と診断し緊急手術の方針とした。絞扼した小腸は暗赤色で血性腹水も伴ったことから腸切除を検討したが、ICG 蛍光造影法で腸管血流が確認されたため腸管温存し絞扼を解除して手術終了した。術後 12 日目に合併症なく退院した。大網裂孔ヘルニアは内ヘルニアの中でも数％程度の稀な疾患で、CT 画像で大網が同定しにくいことから術前診断は難しく術中診断となる場合がほとんどである。短時間での画像変化を追え、ICG 蛍光法で腸管損できた大網裂孔ヘルニアを経験したので報告する。

Medicaroid

sysmex | Together for a better healthcare journey



hinotori™
サージカルロボットシステム

目指したのは
人に仕え、
人を支える存在

hinotori™

*外観、仕様等については改良のため予告なしに変更することがあります。 販売名：hinotori™ サージカルロボットシステム　承認番号：30200BZX00256000

Copyright © Medicaroid Corporation All Rights Reserved.　©Tezuka Productions

総代理店
シスメックス株式会社
本　社　神戸市中央区脇浜海岸通1丁目5番1号 〒651-0073
（お問い合わせ先）

支店	仙台	022-722-1710	北関東	048-600-3888	東京	03-5434-8550	名古屋	052-957-3821	大阪	06-6337-8300
	広島	082-248-9070	福岡	092-687-5380						
営業所	札幌	011-700-1090	盛岡	019-654-3331	長野	0263-31-8180	新潟	025-243-6266	千葉	043-297-2701
	横浜	045-640-5710	静岡	054-287-1707	金沢	076-221-9363	京都	075-255-1871	神戸	078-251-5331
	高松	087-823-5801	岡山	086-224-2605	鹿児島	099-222-2788				

日本東アジア地域本部　03-5434-8565

TÜV Rheinland CERTIFIED
Management Systems
ISO 9001:2015
EN ISO 13485:2016
ISO 14001:2015
www.tuv.com
ID 9105060604

注：活動及びサイトの適用範囲は規格により異なります。
詳細は www.tuv.com の ID 9105060604 を参照。
Note: Scopes of sites and activities vary depending on the standard.
For details, refer to the ID 9105060604 at www.tuv.com

www.sysmex.co.jp

製造販売元
株式会社 メディカロイド
〒650-0047
兵庫県神戸市中央区港島南町一丁目 6-5
国際医療開発センター 6F

処方箋医薬品：注意－医師等の処方箋により使用すること

慢性便秘症治療薬

薬価基準収載

モビコール®配合内用剤LD
モビコール®配合内用剤HD

MOVICOL® Combination Powder

効能又は効果、用法及び用量、禁忌を含む使用上の注意等については添付文書をご参照ください。

「モビコール」及び MOVICOL は、Norgineグループの登録商標です。

製造販売元
EAファーマ株式会社
東京都中央区入船二丁目1番1号

プロモーション提携
エーザイ株式会社
東京都文京区小石川4-6-10

文献請求先・製品情報お問い合わせ先：EAファーマ株式会社 くすり相談室 0120-917-719

2022年5月作成
MVC-D-4-PM-0050

新発売

抗悪性腫瘍剤/ヒト型抗ヒトPD-L1モノクローナル抗体 薬価基準収載

イミフィンジ®点滴静注 120mg・500mg

IMFINZI® Injection 120mg・500mg デュルバルマブ（遺伝子組換え）製剤
生物由来製品/劇薬/処方箋医薬品（注意―医師等の処方箋により使用すること）

抗悪性腫瘍剤/ヒト型抗ヒトCTLA-4モノクローナル抗体 薬価基準収載

イジュド®点滴静注 25mg・300mg

IMJUDO® Injection 25mg・300mg トレメリムマブ（遺伝子組換え）製剤
生物由来製品/劇薬/処方箋医薬品（注意―医師等の処方箋により使用すること）

「効能又は効果」、「用法及び用量」、「警告・禁忌を含む注意事項等情報」等については製品電子添文をご参照ください。

製造販売元［文献請求先］
アストラゼネカ株式会社
大阪市北区大深町3番1号
TEL 0120-189-115
（問い合わせ先フリーダイヤル メディカルインフォメーションセンター）

2023年3月作成

B|BRAUN
SHARING EXPERTISE

製造販売元
ビー・ブラウンエースクラップ株式会社
〒113-0033 東京都文京区本郷2-38-16
カスタマーサービスセンター
TEL：0120-401-741（フリーダイヤル）
www.bbraun.jp

AESCULAP® - a B. Braun brand

販売名：ベッセルシーリングシステム Caiman
承認番号：30300BZX00290000

Better Health, Brighter Future

タケダは、世界中の人々の健康と、輝かしい未来に貢献するために、
グローバルな研究開発型のバイオ医薬品企業として、革新的な医薬品やワクチンを創出し続けます。

1781 年の創業以来、受け継がれてきた価値観を大切に、
常に患者さんに寄り添い、人々と信頼関係を築き、社会的評価を向上させ、
事業を発展させることを日々の行動指針としています。

武田薬品工業株式会社
www.takeda.com/jp

Takeda

TERUMO

スプレーなら、狙いやすい

癒着防止吸収性バリア
AdSpray

一般的名称：癒着防止吸収性バリア　販売名：アドスプレー　医療機器承認番号：22800BZX00234

製造販売業者 **テルモ株式会社** 〒151-0072 東京都渋谷区幡ヶ谷2-44-1 www.terumo.co.jp

TERUMO、AdSpray はテルモ株式会社の商標です。
テルモ、アドスプレーはテルモ株式会社の登録商標です。
©テルモ株式会社 2016年5月

抗悪性腫瘍剤ー抗HER2※抗体
トポイソメラーゼⅠ阻害剤複合体

薬価基準収載

エンハーツ®点滴静注用100mg

一般名／トラスツズマブ デルクステカン（遺伝子組換え）
〔Trastuzumab Deruxtecan（Genetical Recombination）〕
生物由来製品、劇薬、処方箋医薬品：注意ー医師等の処方箋により使用すること
※HER2：Human Epidermal Growth Factor Receptor Type 2
（ヒト上皮増殖因子受容体2型、別称：*c-erb*B-2）

●「効能又は効果」、「用法及び用量」、「警告・禁忌を含む注意事項等情報」等については電子添文等をご参照ください。

製造販売元（文献請求先及び問い合わせ先を含む）

第一三共株式会社
Daiichi-Sankyo
東京都中央区日本橋本町3-5-1

2023年3月作成



抗悪性腫瘍剤

薬価基準収載

オニバイド®点滴静注43mg

劇薬 処方箋医薬品注 注）注意－医師等の処方箋により使用すること
イリノテカン塩酸塩水和物　リポソーム製剤
一般名／イリノテカン塩酸塩水和物

onivyde®
I.V. Infusion

効能・効果、用法・用量、警告・禁忌を含む使用上の注意等については
電子化された添付文書をご参照ください。

製造販売元（文献請求先及び問い合わせ先）
SERVIER
日本セルヴィエ株式会社
〒113-0033 東京都文京区本郷1-28-34 本郷MKビル
TEL 0120-841-002
月～金 9:00-17:00（祝祭日、弊社休業日を除く）
https://nihonservier.co.jp

2022年12月作成
M-ONIVD-JP-00045

いつもを、いつまでも。

TAIHO 大鵬薬品



新薬で、がん治療の未来を拓く。

新薬を待つ世界中の人びとに笑顔に満ちた未来を届けたい——。
抗がん剤の研究開発に取り組んできた大鵬薬品はこれからも社内外の多様な力を結集して
がん治療に貢献する革新的な新薬を創り出していきます。

カラダ本来の力のために

AHCC®

キノコの菌糸体を培養した植物性多糖類の健康食品

AHCC®は、1986年の開発以来、治療の補助などの目的で広く臨床使用されている健康食品です。
これまでに世界100以上の研究機関でその機能性や人体への安全性についての研究が行われています。

AHCC®は（株）アミノアップの登録商標です。

アミノアップの機能性原料の
最新情報はこちら

aminoup.info



北海道認定

※北海道食品機能性表示制度（ヘルシーDo）認定製品発売中!!

AminoUp　〒004-0839　札幌市清田区真栄363-32　TEL(011)889-2277　FAX(011)889-2288

まだないくすりを
創るしごと。

世界には、まだ治せない病気があります。
世界には、まだ治せない病気とたたかう人たちがいます。
明日を変える一錠を創る。
アステラスの、しごとです。

明日は変えられる。

astellas
アステラス製薬株式会社

www.astellas.com/jp/

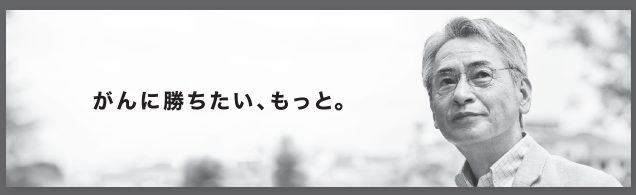

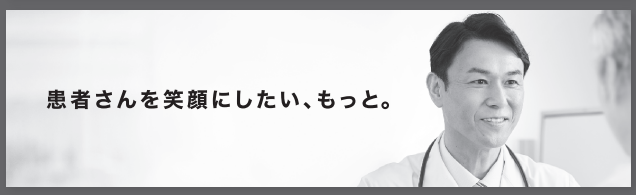

MSD

がんと向き合う
一人ひとりの想いに
応えたい。

私たちMSDは、革新的ながん治療薬を
開発する情熱を抱き、
一人でも多くの患者さんに
届けるという責任をもって
がん治療への挑戦を続けています。

WINNING
MORE
AGAINST
CANCER

MSD株式会社
〒102-8667 東京都千代田区九段北 1-13-12 北の丸スクエア
http://www.msd.co.jp/

TOP GUN CHALLENGE

腹腔鏡の運針タイムを競いましょう！
１位の方には30,000円相当のamazonギフト券を進呈します！

日頃の有り余る技量・技術を発揮してください！

場所：大ホール入り口付近　時間：9:00ー14:00

ルール

- 針は持針器で把持しポートの外に出した状態からスタート
- 運針は3回
- 黒いマークを外れないように運針をすること。（外れたらノーカウントです）